ΑΓΓΕΙΑΚΑ ΕΓΚΕΦΑΛΙΚΑ ΕΠΕΙΣΟΔΙΑ

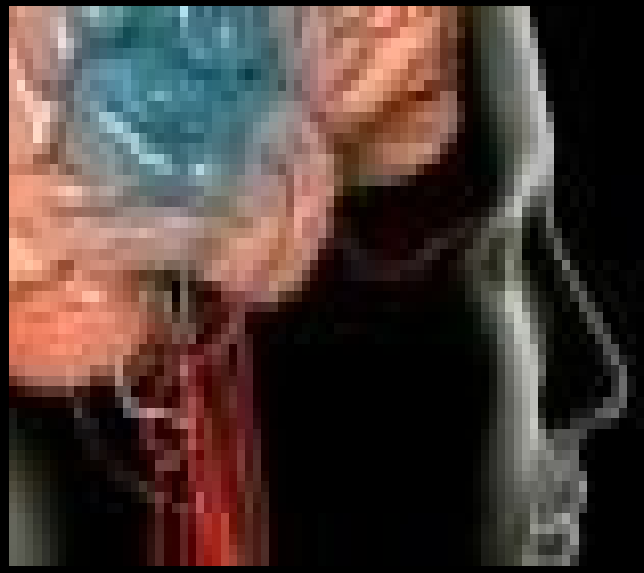

Μαρία Μ. Μπακοπούλου
Νευροχειρουργός
Επικ. Επιμελήτρια ΠΓΝ.Λάρισας

Ο εγκέφαλος αρδεύεται από τις δυο έσω καρωτίδες και τους κλάδους τους και από τις δυο σπονδυλικές αρτηρίες που ενώνονται για να σχηματίσουν την βασική αρτηρία. Η έσω καρωτίδα αρχίζει από το διχασμό της κοινής καρωτίδας στον τράχηλο και ενδοκρανιακά χορηγεί στην πρόσθια εγκεφαλική και στη μέση εγκεφαλική αρτηρία. .Η βασική αρτηρία διχάζεται στις δυο οπίσθιες εγκεφαλικές αρτηρίες. Οι αρτηρίες αυτές με τους κλάδους τους αναστομώνονται και σχηματίζουν τον αρτηριακό κύκλο του εγκεφάλου ή κύκλο του Willis στη βάση του εγκεφάλου.

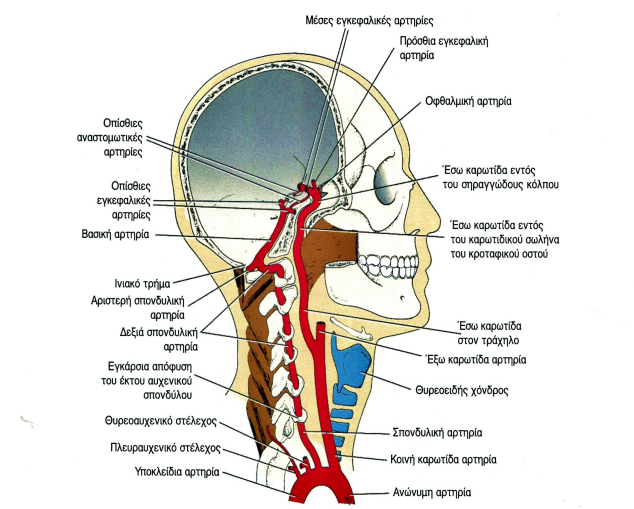

Εικ. 17-1. Έκφυση και πορεία της έσω καρωτίδας και της σπονδυλικής αρτηρίας κατά την πορεία τους στον τράχηλο και την είσοδό τους στο κρανίο.

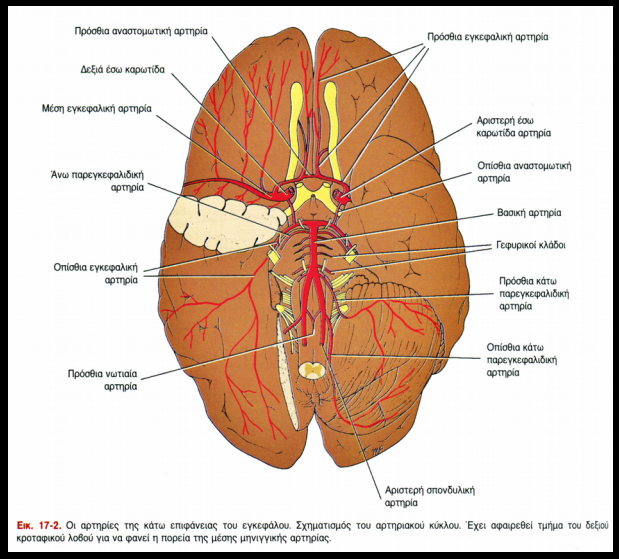

Εικ. 17-2. Οι αρτηρίες της κάτω επιφάνειας του εγκεφάλου. Σχηματισμός του αρτηριακού κύκλου. Έχει αφαιρεθεί τμήμα του δεξιού κροταφικού λοβού για να φανεί η πορεία της μέσης μηνιγγικής αρτηρίας.

Αγγειακά εγκεφαλικά επεισόδια
στατιστικά στοιχεία

αποτελούν την τρίτη αιτία θνησιμότητας στο γενικό πληθυσμό και την πρώτη αιτία χρόνιας αναπηρίας

επακόλουθο: τεράστιο κοινωνικό βάρος και οικονομικό κόστος

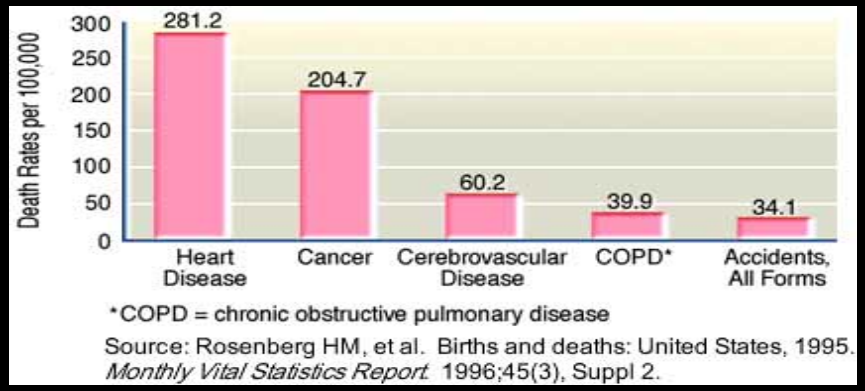

Θνητότητα του ΑΕΕ παγκοσμίως

15 εκατομ. άνθρωποι ανά έτος πάσχουν από ΑΕΕ. Από αυτούς 5 εκατομ. ασθενείς πεθαίνουν και 5 εκατομ. ασθενείς επιβιώνουν έχοντας μόνιμη αναπηρία (mod. Rankin Scale 3-5)

World Health Report from the World Health Organization; International Cardiovascular Disease Statistics

Αγγειακά εγκεφαλικά επεισόδια ταξινόμηση

ΙΣΧΑΙΜΙΚΑ ΑΕΕ (87%)

- θρόμβωση μεγάλων αγγείων
- θρόμβωση μικρών αγγείων
- εμβολικά από καρδιά ή καρωτίδα
- μείωση συστηματικής άρδευσης

ΑΙΜΟΡΡΑΓΙΚΑ ΑΕΕ (13%)

- ενδοπαρεγχυματική αιμορραγία
- υπαραχνοειδής αιμορραγία

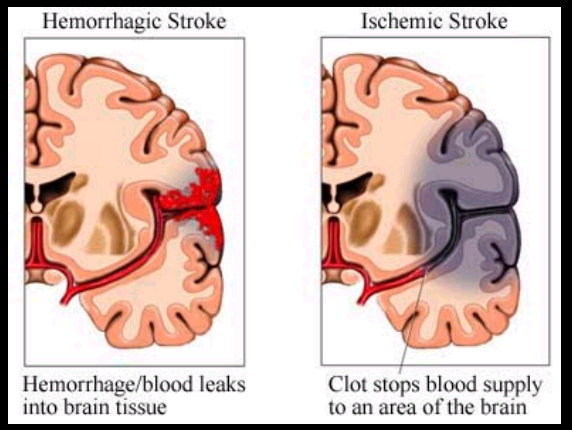

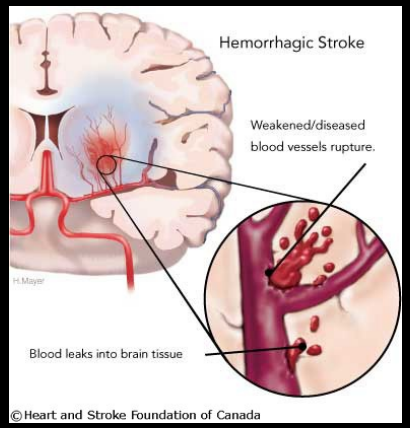

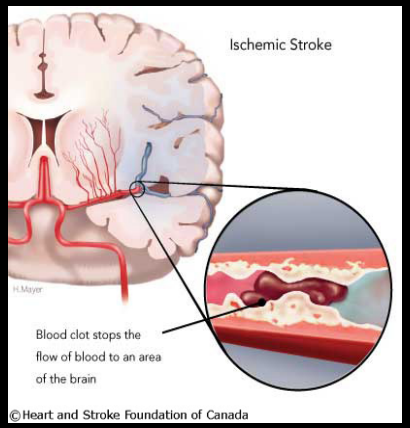

ΙΣΧΑΙΜΙΚΟ ΑΕΕ

Απότομη εγκατάσταση εστιακής νευρολογικής σημειολογίας επί εδάφους διαταραχών της φυσιολογικής αιματικής άρδευσης περιοχών του εγκεφαλικού παρεγχύματος

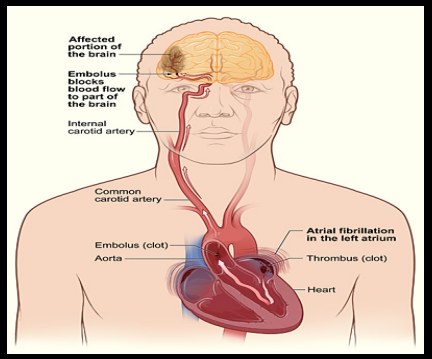

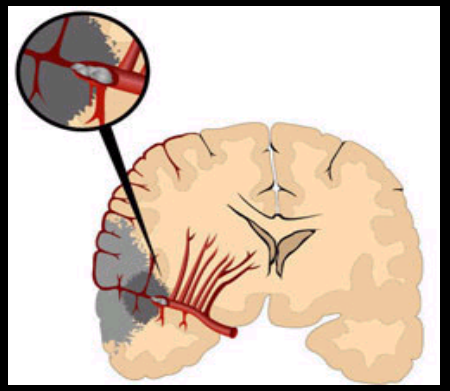

ΠΑΡΑΓΟΝΤΕΣ ΚΙΝΔΥΝΟΥ

ΜΗ ΤΡΟΠΟΠΟΙΗΣΙΜΟΙ

- Ηλικία (διπλασιασμός του κινδύνου για κάθε 10ετια μετά τα 55 έτη)
- Φύλλο (άρρεν)
- Φυλή (μαύρη)
- Οικογενειακό ιστορικό

ΛΙΓΟΤΕΡΟ ΚΑΛΑ ΤΕΚΜΗΡΙΩΜΕΝΟΙ ΠΑΡΑΓΟΝΤΕΣ ΚΙΝΔΥΝΟΥ

- Κατάχρηση αλκοόλ
- Υπερπηκτικότητα
- Μεταβολικά σύνδρομα
- Χρήση αντισυλληπτικών
- Ημικρανία
- Σύνδρομο Άπνοιας στον Υπνο

ΤΡΟΠΟΠΟΙΗΣΙΜΟΙ

- Καρδιαγγειακή νόσος (στεφανιαία νόσος, καρδιακή ανεπάρκεια, περιφερική αγγειοπάθεια)
- Υπέρταση
- Κάπνισμα
- Σακχαρώδης διαβήτης
- Στένωση καρωτίδων
- Κολπική Μαρμαρυγή
- Δρεπανοκυτταρική αναιμία
- Δυσλιπιδαιμία
- Παχυσαρκία
- Ελλειψη σωματικής άσκησης
- Ορμονική υποκατάσταση σε μετα-εμμηνοπαυσιακές γυναίκες

ΠΑΘΟΓΕΝΕΤΙΚΟ ΥΠΟΣΤΡΩΜΑ

- Αθηροσκλήρυνση
- Καρδιογενής εμβολή
- Θρόμβωση διατιτραινόντων αγγείων
- Διαχωρισμός μεγάλου αγγείου
- Αγγειϊτιδες
- Προθρομβωτικές καταστάσεις

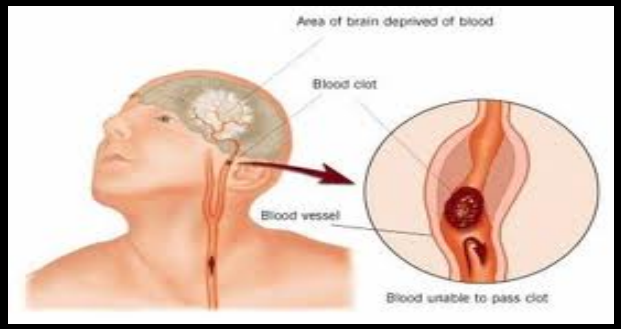

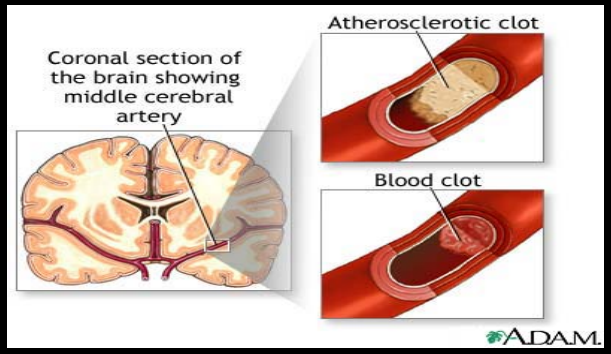

ΠΑΡΟΔΙΚΟ ΙΣΧΑΙΜΙΚΟ ΑΕΕ

- Αναστρέψιμο νευρολογικό έλλειμμα διάρκειας <24 ωρών με αρνητική για ευρήματα ισχαιμίας CT ή MRI εγκεφάλου
- Τα ΠΙΕ προειδοποιούν για μελλοντική εμφάνιση ΑΕΕ



από τους ασθενείς με ΠΙΕ το 20% θα εμφανίσει ΑΕΕ στον 1ο μήνα και το 30% μέσα σε 2 έτη

- Ο κίνδυνος εμφάνισης ΑΕΕ μέσα σε 7 ημέρες από το ΠΙΕ ανέρχεται στο 40% εάν ο ασθενής είναι >60 ετών, έχει ιστορικό υπέρτασης και σακχαρώδους διαβήτη και τα συμπτώματα του ΠΙΕ διαρκούν >10 min

ΤΟ ΠΙΕ ΧΡΗΖΕΙ ΕΠΕΙΓΟΥΣΑΣ ΔΙΕΡΕΥΝΗΣΗΣ ΚΑΙ ΑΝΤΙΜΕΤΩΠΙΣΗΣ

ΚΛΙΝΙΚΗ ΣΗΜΕΙΟΛΟΓΙΑ ΚΑΙ ΣΥΜΠΤΩΜΑΤΟΛΟΓΙΑ

Κλινικές εκδηλώσεις ανάλογες της περιοχής άρδευσης του προσβεβλημένου αγγείου



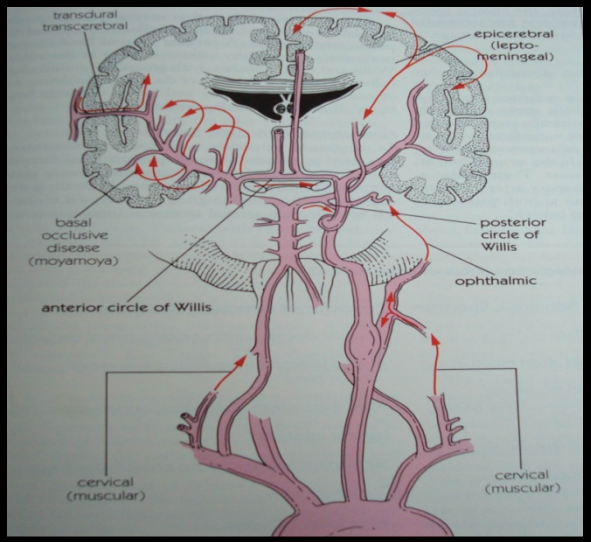

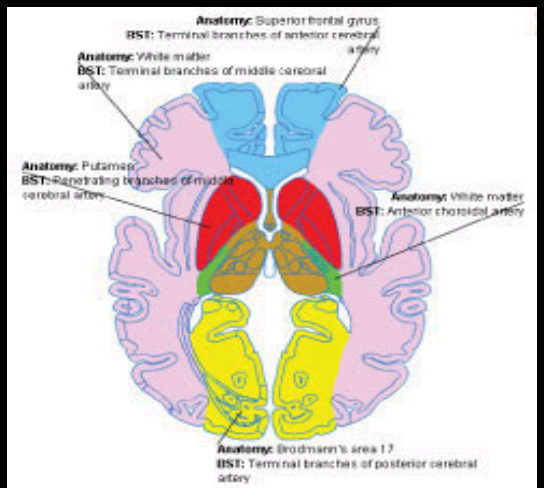

Figure 4: Atlas of blood supply territories co-registered with the atlas of brain anatomy.

ΕΜΦΡΑΚΤΑ ΕΣΩ ΚΑΡΩΤΙΔΑΣ

Η ICA αρδεύει τα ημισφαίρια, εκτός του ινιακού λοβού και μέρους του κροταφικού λοβού

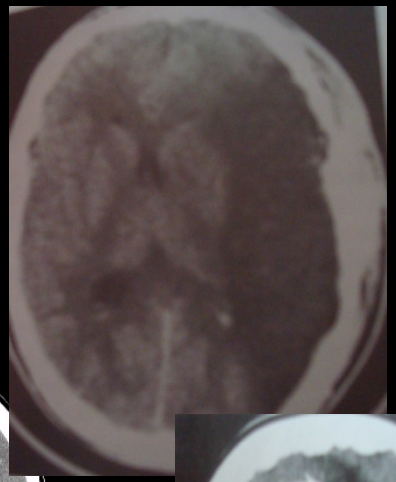





- **οφθαλμικές διαταραχές**
- **αφασία, απραξία,αγνωσία**
- **ημιπάρεση**
- **ημιϋπαισθησία**

ΕΜΦΡΑΚΤΑ ΣΠΟΝΔΥΛΟΒΑΣΙΚΗΣ

Το VB σύστημα αρδεύει το στέλεχος, την παρεγκεφαλίδα,τον ινιακό λοβό και μέρος του κροταφικού λοβού

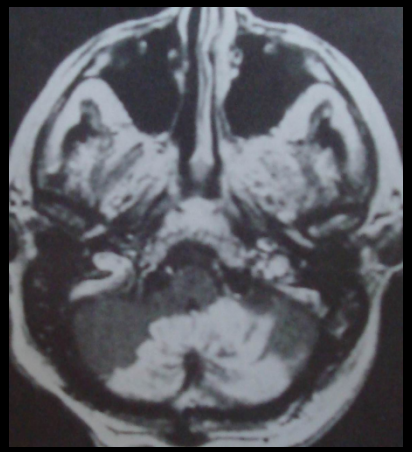

- ημιανοψία
- ζάλη
- διπλωπία
- αταξία
- άμφω μυϊκή αδυναμία
- Κώφωση + εμβοές
- Drop attacks
- αμνησία

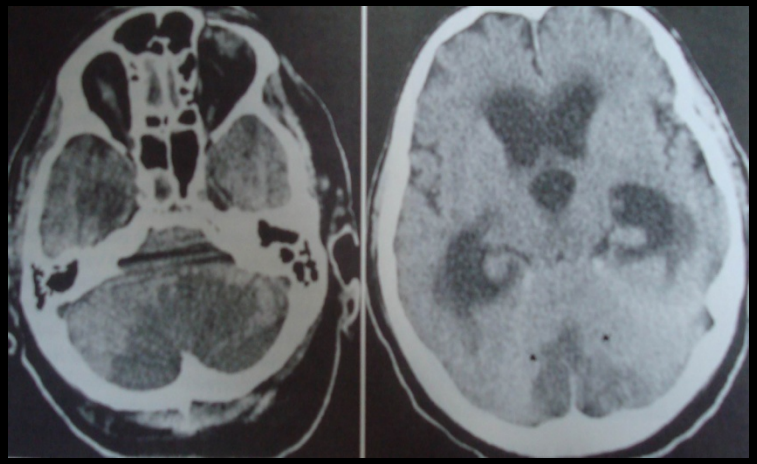

Διαφορική διάγνωση του ΑΕΕ



- Εγκεφαλικοί όγκοι
- Αιματώματα
- Μεταβολικές διαταραχές
- Τοξίκωση
- Επιληπτικές κρίσεις
- Εγκεφαλίτιδα
- Σκλήρυνση κατά πλάκας
- Μετατρεπτική διαταραχή

Διαγνωστική προσέγγιση

Σε όλους τους ασθενείς:

- **CT εγκεφάλου ή/και MRI εγκεφάλου**
- **ηλεκτροκαρδιογράφημα**
- **γενική αίματος, σάκχαρο, ουρία, κρεατινίνη, χρόνος προθρομβίνης, χρόνος μερικής θρομβοπλαστίνης**

Διαγνωστική προσέγγιση

Σε όλους τους ασθενείς:

- CT εγκεφάλου ή/και MRI εγκεφάλου
- ηλεκτροκαρδιογράφημα
- γενική αίματος, σάκχαρο, ουρία, κρεατινίνη, χρόνος προθρομβίνης, χρόνος μερικής θρομβοπλαστίνης

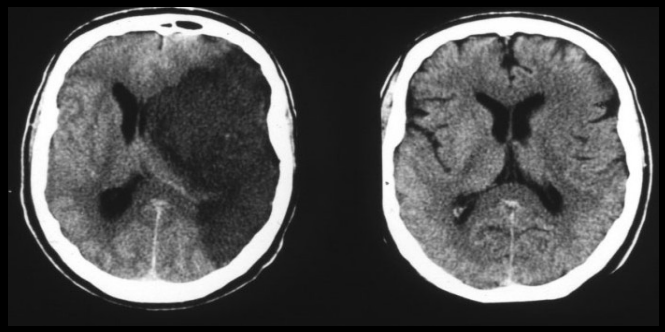

Διαγνωστική προσέγγιση

Σε επιλεγμένους ασθενείς:

- έλεγχος ηπατικής λειτουργίας
- τοξικολογικές εξετάσεις, επίπεδα αλκοόλ
- κορεσμός οξυγόνου και αέρια αρτηριακού αίματος
- ακτινογραφία θώρακος (επί υποψίας πνευμονικής νόσου)
- ηλεκτροεγκεφαλογράφημα (επί επιληπτικών κρίσεων)

Διαγνωστική προσέγγιση

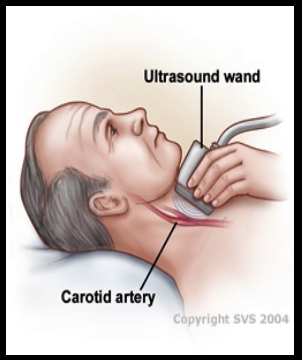

Σε 2ο- χρόνο:

- tripplex καρωτίδων και σπονδυλικών
- καρδιολογικός έλεγχος (Tripplex, Holter)
- μαγνητική τομογραφία εγκεφάλου
- μαγνητική, αξονική ή ψηφιακή αγγειογραφία αγγείων τραχήλου και εγκεφάλου
- αιματολογικός έλεγχος υπερπηκτικότητας και θρομβοφιλίας, κολλαγονώσεων, υπερομοκυστεϊναιμίας

ΘΕΡΑΠΕΥΤΙΚΗ ΠΡΟΣΕΓΓΙΣΗ ΤΩΝ ΙΣΧΑΙΜΙΚΩΝ ΑΕΕ



Παθολόγος

Αγγειοχειρουργός

Μ.Ε.Θ.

Stroke Unit
Νευρολόγος

(Νευρο-)ακτινολόγος

Νευροχειρουργός

Καρδιολόγος

Η θεραπευτική αντιμετώπιση των ισχαιμικών ΑΕΕ απαιτεί άμεση δράση

time is brain

Οξύ ισχαιμικό ΑΕΕ - άμεσοι θεραπευτικοί στόχοι

Άμεση εκτίμηση του ασθενή

- Τεκμηρίωση της μορφής του ΑΕΕ
- Πρώιμη θεραπεία και νοσηλευτική φροντίδα

Άμεση αντιμετώπιση και πρόληψη επιπλοκών

- αντιμετώπιση υπεργλυκαιμίας, υποξυγοναιμίας, υπερπυρεξίας και αφυδάτωσης
- Πρόληψη εισρόφησης, λοιμώξεων , ελκών από κατάκλιση, φλεβικών θρομβώσεων
- Αντιμετώπιση τυχόν επιδείνωσης του ΑΕΕ

Πρόληψη της υποτροπής του ΑΕΕ

Συντονισμένη άμεση έναρξη της αποκατάστασης

- Φυσιοθεραπεία
- Λογοθεραπεία
- Αντιμετώπιση κοινωνικών προβλημάτων

ΕΠΙΠΛΟΚΕΣ

- **πρώιμη υποτροπή**
- **εγκεφαλικό οίδημα**
- **αιμορραγική μετατροπή(10%)**
- **επιληπτικές κρίσεις**
- **διαταραχές ηλεκτρολυτών**
- **καρδιαγγειακές επιπλοκές**

Οξύ ισχαιμικό ΑΕΕ- θεραπεία

ειδική θεραπεία:

=> ενδοφλέβια θρομβόλυση εντός 3ώρου

βασική θεραπεία:

- O2
- Νορμογλυκαιμία
- Νορμοθερμία
- αποιδηματική θεραπεία
- ρύθμιση Α.Π.
- ρύθμιση ενυδάτωσης και ηλεκτρολυτών

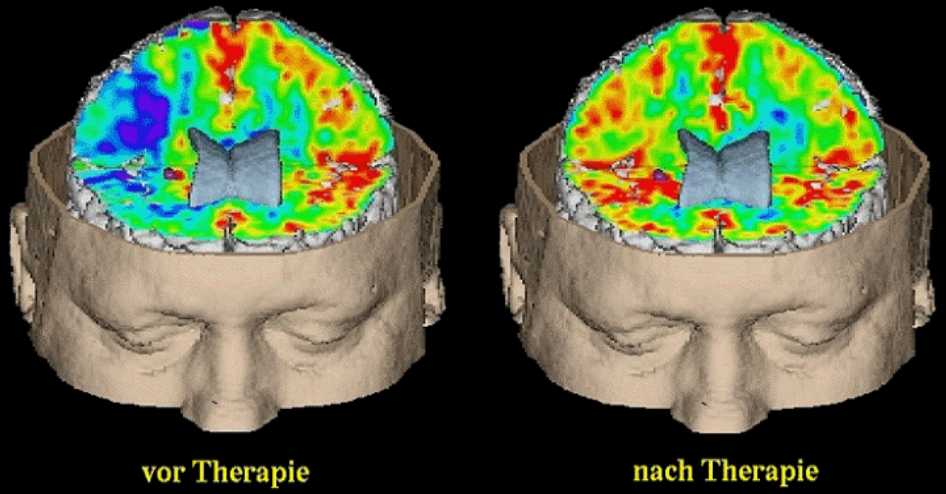

αμφίβολη αξία:

- νευροπροστασία
- αντιφλεγμονώδη
- καταστολή της απόπτωσης

Κρανιεκτομία σε έμφρακτα MCA και ΟΚΒ με ↑ mass effect

ΔΕΥΤΕΡΟΓΕΝΗΣ ΠΡΟΛΗΨΗ ΙΣΧΑΙΜΙΚΟΥ ΑΕΕ

- Ρύθμιση αρτηριακής υπέρτασης (<120/80mmhg)
- Ρύθμιση σακχαρώδους διαβήτη (HbA1c <7)
- Ρύθμιση λιπιδίων (LDL<70mg/dl)
- Διακοπή καπνίσματος
- Μείωση κατανάλωσης αλκοόλ
- Απώλεια βάρους-φυσική δραστηριότητα
- Χρήση **αντιαιμοπεταλιακών** και **αντιπηκτικών**
- **Στατίνες** επί αθηροσκλήρυνσης ή LDL>100mg/dl
- **Κουμαρινικά αντιπηκτικά** με στόχο INR 2,5 σε ασθενείς με κολπική μαρμαρυγή

Stroke
Journal of the American Heart Association
American Stroke Association
A Division of American Heart Association

ΔΕΥΤΕΡΟΓΕΝΗΣ ΠΡΟΛΗΨΗ ΙΣΧΑΙΜΙΚΟΥ ΑΕΕ

Η φαρμακευτική θεραπεία σε συνδυασμό με τη διενέργεια ενδαρτηρεκτομής μειώνει σημαντικά τον κίνδυνο εμφάνισης ΑΕΕ σε ασθενείς με συμπτωματική καρωτιδική νόσο

Table 5. Prospective Trials Comparing Carotid Endarterectomy and Medical Therapy

Trial	Mean Follow-Up	Surgical Arm, %*	Medical Arm, %*
ECST	3 y	2.8	16.8
NASCET	2.7 y	9	26
VACS	11.9 mo	7.9	25.6

ECST indicates European Carotid Surgery Trial; NASCET, North American Symptomatic Carotid Endarterectomy Trial; and VACS, Veterans Affairs Cooperative Study Program.

*Risk of fatal or nonfatal ipsilateral stroke.

Stroke
Journal of the American Heart Association
American Stroke Association
A Division of American Heart Association

STROKE, 2010

ΔΕΥΤΕΡΟΓΕΝΗΣ ΠΡΟΛΗΨΗ ΙΣΧΑΙΜΙΚΟΥ ΣΕ ΚΑΡΩΤΙΔΙΚΗ ΝΟΣΟ





Καρωτιδική Αγγειοπλαστική με τοποθέτηση stent:

εναλλακτική μέθοδος αντιμετώπισης συμπτωματικών ασθενών με στένωση>70% σε μη επεμβατική απεικόνιση και >50% σε έλεγχο με αγγειογραφία

ενδείκνυται σε ασθενείς υψηλού κινδύνου ή ακατάλληλους (ανατομικά προβλήματα τραχήλου, μετακτινική στένωση) για διενέργεια ενδαρτηρεκτομής

κίνδυνοι: χορήγηση εμβόλων, υπενδοθηλιακός διαχωρισμός

ΑΙΜΟΡΡΑΓΙΚΟ ΑΕΕ

Ως αυτόματη ενδοεγκεφαλική αιμορραγία (ΑΕΑ) ορίζεται η παρουσία θρόμβου αίματος εντός του εγκεφαλικού παρεγχύματος χωρίς να έχει προηγηθεί τραύμα ή χειρουργική επέμβαση

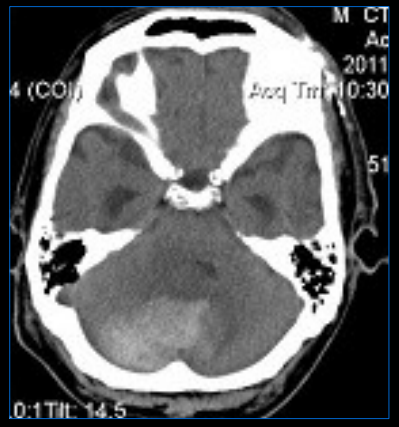

Αυτόματη ενδοεγκεφαλική αμορραγία - ταξινόμηση

ΠΡΩΤΟΠΑΘΗΣ

αποτελεί το 70 έως 80% των περιπτώσεων και οφείλεται σε αυτόματη ρήξη μικρών αγγείων, εκφυλισμένων από υπέρταση ή αγγειοπάθεια από αμυλοειδές

ΔΕΥΕΡΟΠΑΘΗΣ

σχετίζεται με μια σειρά από συγγενείς και επίκτητες καταστάσεις όπως αγγειακές ανωμαλίες, διαταραχές πήξης, όγκους και διάφορες φαρμακευτικές θεραπείες

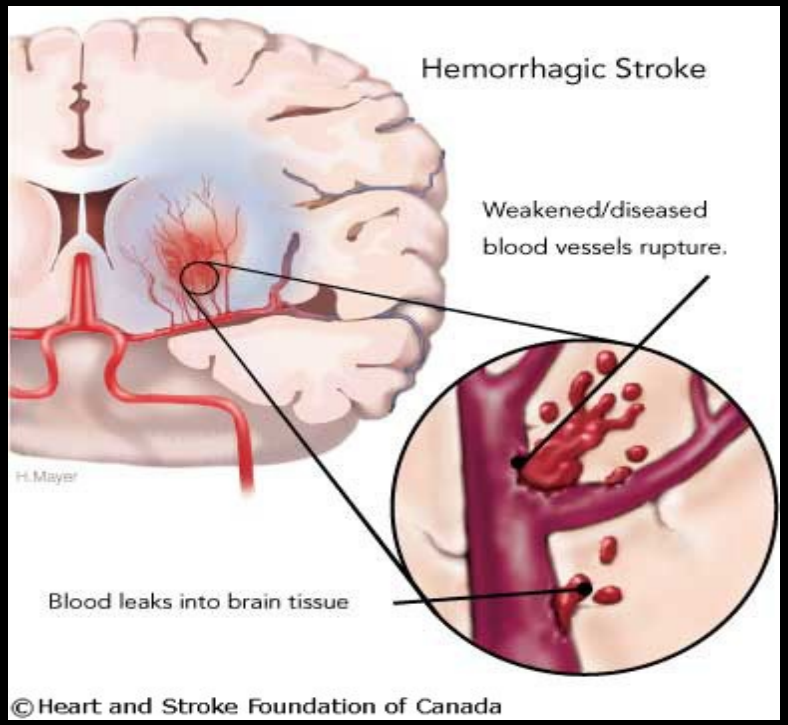

Αυτόματη ενδοεγκεφαλική αιμορραγία - αιτιολογία

- **Αρτηριακή υπέρταση**
- **Εγκεφαλική αμυλοειδοπαθεία**
- **Φαρμακευτική αγωγή με αντιπηκτικά ή λήψη θρομβολυτικής αγωγής**
- **Υπερβολική κατανάλωση αλκοόλ**
- **Λήψη ναρκωτικών ουσιών (κοκκαίνη, αμφεταμίνες)**
- **Αγγειακές δυσπλασίες εγκεφάλου**
- **Υποκείμενοι όγκοι εγκεφάλου**
- **Παθήσεις αιμοποιητικού συστήματος**
- **Αγγείτιδες, αγγειοπάθειες**

ΠΙΝΑΚΑΣ 2

Αιτίες αυτόματης ενδοεγκεφαλικής αιμορραγίας	
πρωτογενείς	Υπέρταση Αμυλοειδική αγγειοπάθεια
Δευτερογενείς	Ανευρύσματα Αγγειακές δυσπλασίες Νεοπλάσματα Πρωτοπαθή Μεταστατικά Διαταραχές πήξης
Επίκτητες	Αντιπηκτική αγωγή Θρομβόλυση Δυσκρασίες αίματος Ηπατική ανεπάρκεια Δυσλειτουργία αιμοπεταλίων
συγγενείς	Αιμοφιλίες Ανωμαλίες αιμοπεταλίων
φάρμακα και Αλκοόλ	Συμπαθητικομιμητικά Εφεδρίνη Φενυλπροπανολαμίνη Ψευδοεφεδρίνη Κοκαΐνη, Αμφεταμίνη, Έκσταση Ισχαιμικό αγγειακό εγκεφαλικό επεισόδιο Θρόμβωση φλεβικών κόλπων εγκεφάλου Αγγειίτιδες/Αγγειοπάθειες Moyamoya Αρτηριακός διαχωρισμός Εγκυμοσύνη Εκλαμψία Θρόμβωση φλεβικών κόλπων
Άλλες/Άγνωστες	

Αυτόματη ενδοεγκεφαλική αιμορραγία - εντόπιση

Οι πιο συχνές εντοπίσεις της αιμορραγίας είναι τα βασικά γάγγλια, ο θάλαμος, η λευκή ουσία των εγκεφαλικών ημισφαιρίων, η παρεγκεφαλίδα και το εγκεφαλικό στέλεχος

ΠΙΝΑΚΑΣ 1: Συχνές εντοπίσεις ΑΕΑς

%	Εντόπιση
50	Βασικά γάγγλια
15	Θάλαμος
10-15	Γέφυρα
10	Παρεγκεφαλίδα
10-20	Εγκεφαλική λευκή ουσία
1-6	Εγκεφαλικό στέλεχος

Κλινική σημειολογία και συμπτωματολογία

- Ο τύπος του νευρολογικού ελλείμματος εξαρτάται από την τοπογραφική εντόπιση του αιματώματος. **Υπερσκηνίδιες αιμορραγίες** παρουσιάζονται με ετερόπλευρες αισθητικές και κινητικές διαταραχές, αφασία, αγνωσία, απόκλιση οφθαλμών και ημιανοψία. **Υποσκηνίδιες αιμορραγίες** παρουσιάζονται με σημεία δυσλειτουργίας εγκεφαλικού στελέχους, σημειολογία των κρανιακών νεύρων, αταξία, νυσταγμό και δυσμετρία. Ενδεχόμενη επέκταση της αιμορραγίας στο **κοιλιακό σύστημα** μπορεί να προκαλέσει υδροκέφαλο με συμπτώματα αυξημένης ενδοκράνιας πίεσης
- Περίπου 25% των ασθενών παρουσιάζουν δευτερογενή επιδείνωση του επιπέδου συνείδησης τις πρώτες 24 ώρες. Η επέκταση του αιματώματος και η δημιουργία οιδήματος θεωρούνται οι κύριοι εμπλεκόμενοι μηχανισμοί
- Παρόλες τις εξελίξεις στον τομέα της εντατικής θεραπείας και της νευροχειρουργικής, η πρόγνωση των ασθενών με ΑΕΑ παραμένει απογοητευτική. Η θνητότητα των 30 ημερών κυμαίνεται μεταξύ 35% και 52%. Μόνο 20% των ασθενών ζουν ανεξάρτητοι έξι μήνες μετά το συμβάν. Ο όγκος του αιματώματος, η αρχική διαβάθμιση της κλίμακας της Γλασκώβης και η ενδοκοιλιακή επέκταση της αιμορραγίας αποτελούν ισχυρούς προγνωστικούς παράγοντες όσον αφορά την θνητότητα και νοσηρότητα

Διαγνωστική προσέγγιση

- Αξονική τομογραφία (CT) εγκεφάλου στην οξεία φάση
- Μαγνητική τομογραφία (MRI) για αναγνώριση τυχόν υποκείμενης βλάβης σε 2ο χρόνο
- Μαγνητική αγγειογραφία (MRA) και αξονική αγγειογραφία (CTA) εγκεφάλου επί υποψίας υποκείμενης αγγειακής δυσπλάσίας
- Εκλεκτική ενδαρτηριακή ψηφιακή παναγγειογραφία (DSA) για ταυτοποίηση αγγειακής βλάβης (ανεύρυσμα, αρτηριοφλεβώδης δυσπλασία)

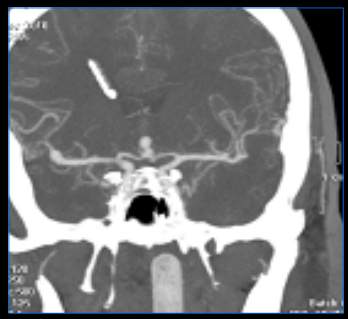

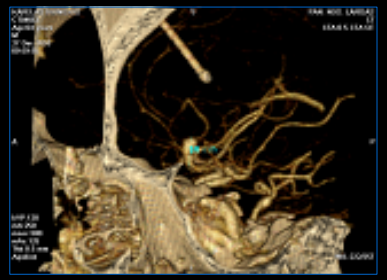

Θεραπευτική προσέγγιση

Η χειρουργική αφαίρεση ενός αυτόματου ενδοεγκεφαλικού αιματώματος δεν συνοδεύεται πάντα από βελτίωση της κλινικής εικόνας του ασθενους και καθορισμό της πρόγνωσης, καθώς η αρχική δομική βλάβη του εγκεφαλικού ιστού είναι πρακτικά μη αναστρέψιμη και καταστρεπτική

Αυτό που επιτυγχάνεται με μία επιτυχή νευροχειρουργική επέμβαση είναι η αντιμετώπιση και ο περιορισμός των δευτεροπαθών βλαβών που εγκαθίστανται ως συνέπεια της χωροκατακτητικής δράσης του αιματώματος και των πιεστικών φαινομένων που ασκούνται στις γύρω εγκεφαλικές δομές

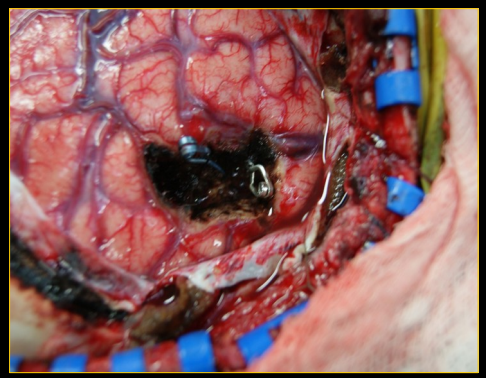

Θεραπευτική προσέγγιση

- Ασθενείς με μικρές αιμορραγίες ή ελάχιστο νευρολογικό έλλειμμα αντιμετωπίζονται συντηρητικά.
- Ασθενείς με βαθμολογία GCS μικρότερη από 5 και ασθενείς με αιμορραγία του στελέχους συνήθως δεν βελτιώνονται με χειρουργική θεραπεία.
- Ασθενείς με παρεγκεφαλιδική αιμορραγία μεγαλύτερη των 3εκ με προϊούσα συμπτωματολογία ή πίεση του στελέχους και υδροκέφαλο πρέπει να χειρουργηθούν.
- Χειρουργική παροχέτευση πρέπει επίσης να ληφθεί υπόψη σε ασθενείς με μεσαίες ή μεγάλες αιμορραγίες των λοβών, μεγάλες αιμορραγίες των βασικών γαγγλίων και σε ασθενείς υπό κλινική επιδείνωση, λόγω ανάπτυξης έντονου περιεστιακού οιδήματος

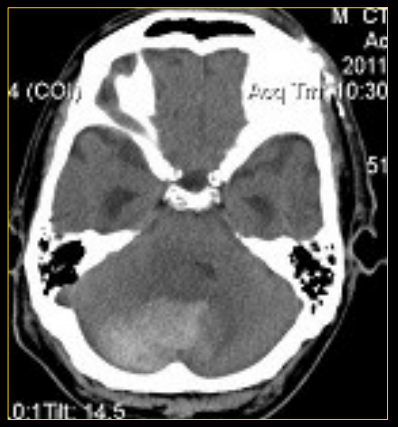

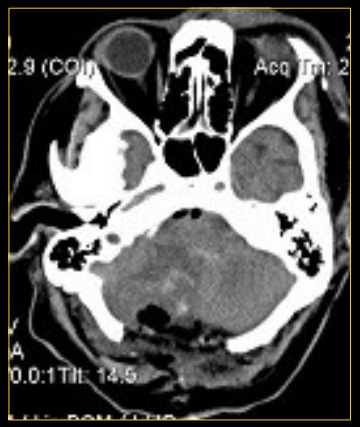

Θεραπευτική προσέγγιση

Το χειρουργείο περιλαμβάνει την διενέργεια ευρείας αποσυμπιεστικής κρανιεκτομίας, σε συνδυασμό με την σύγχρονη παροχέτευση του αιματώματος και την επιμελή αιμόσταση της περιοχής.
Τα τελευταία χρόνια γίνεται και χρήση στερεοτακτικών και ενδοσκοπικών τεχνικών, για την στοχευμένη παροχέτευση της βλάβης .

Προγνωστικούς παράγοντες για την έκβαση της νόσου αποτελούν η αρχική κλινική εικόνα, η θέση και το μέγεθος του αιματώματος, η εμφάνιση επαναιμορραγίας, η συνύπαρξη ενδοκοιλιακής αιμορραγίας και η επιλογή της κατάλληλης θεραπευτικής προσέγγισης