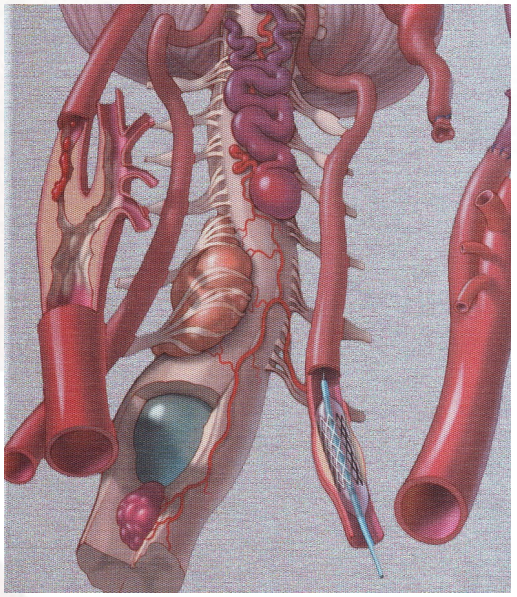

ΟΓΚΟΙ ΣΠΟΝΔΥΛΙΚΗΣ ΣΤΗΛΗΣ ΚΑΙ ΝΩΤΙΑΙΟΥ ΜΥΕΛΟΥ

ΕΠΙΔΗΜΙΟΛΟΓΙΑ

- Οι όγκοι της σπονδυλικής στήλης εμφανίζονται με συχνότητα 1.1-2 ανά 100,000 πληθυσμού
- Περίπου 15-20% όλων των όγκων του Κεντρικού νευρικού συστήματος αφορούν στην σπονδυλική στήλη
- Η προσβολή της σπονδυλικής στήλης από πρωτοπαθείς οστικούς όγκους είναι σπάνια, ενώ συχνή είναι η προσβολή της από μεταστατική οστική νόσο
- Δύναται να αναπτυχθούν και σε παιδιά και σε ενήλικες, με συχνότερη εμφάνιση σε ασθενείς μέσης ηλικίας
- Μπορούν να εντοπισθούν σε οποιοδήποτε σημείο της σπονδυλικής στήλης

ΣΥΜΠΤΩΜΑΤΟΛΟΓΙΑ

Τα συμπτώματα είναι μη ειδικά και συχνά προηγούνται 1-2 έτη έως την διάγνωση της νόσου

- Ο **πόνος** αποτελεί συνήθως το πιο πρώιμο σύμπτωμα και είναι χαρακτηριστικά εντονότερος την νύχτα όταν ο ασθενής είναι κατακεκλιμένος και μπορεί να είναι εντοπισμένος στην σπονδυλική στήλη ή ριζιτικός
- **Κινητικές διαταραχές** (προοδευτική μυική αδυναμία μπορεί να εμφανιστεί σε άνω και κάτω άκρα, ανάλογα με την εντόπιση της βλάβης)
- **Αισθητικές διαταραχές** (καυσαλγία, μυρμήγκιασμα,δυσαισθησία, μειωμένη αίσθηση πόνου και θερμοκρασίας)
- **Ορθοκυστικές διαταραχές** (ακράτεια ούρων, κοπράνων, διαταραχές στύσης)
- **Μυελοπάθεια** επί εντόπισης της βλάβης στην αυχενοθωρακική περιοχή (σπαστική παραπάρεση, ορθοκυστικά ελλείμματα)
- **Σ.Brown- Sequard** (σπαστική παράλυση με απώλεια της εντω βάθει αισθητικότητας στην μία πλευρά του σώματος και απώλεια του πόνου και της θερμοκρασίας στην άλλη πλευρά0

ΔΙΑΓΝΩΣΗ

- **Απλές ακτινογραφίες** (ανάδειξη οστικών βλαβών και παθολογικών καταγμάτων)
- **Σπινθηρογράφημα οστών** σε μεταστατική νόσο
- **Μυελογραφία** (παλαιότερη μέθοδος)
- **Αξονική τογραφία** (ανάδειξη οστικών βλαβών, διαφορική διάγνωση μεταξύ εκφυλιστικών και χωροκατακτητικών βλαβών)
- **Μαγνητική τομογραφία** με χρήση παραμαγνητικής ουσίας (μέθοδος εκλογής)
- **Αγγειογραφία** (σε αγγειοβριθείς όγκους, πιθανή ανάγκη προεγχειρητικού εμβολισμού για μείωση της διεγχειρητικής απώλειας αίματος)
- **Διαδερμική βιοψία** της βλάβης υπό καθοδήγηση του αξονικού τομογράφου

ΔΙΑΦΟΡΙΚΗ ΔΙΑΓΝΩΣΗ

- Συριγγομυελία
- Πολλαπλή σκλήρυνση
- Εγκάρσια μυελίτιδα
- Έμφρακτο νωτιαίου μυελού
- Απόστημα
- Φυματιώδης σπονδυλίτιδα
- Αιμάτωμα
- Προβολή δίσκου
- Σπονδυλόλυση
- Αρτηριοφλεβώδης δυσπλασία
- Αραχνοειδής κύστη
- Σαρκοείδωση

ΤΑΞΙΝΟΜΗΣΗ ΤΩΝ ΟΓΚΩΝ ΤΗΣ ΣΠΟΝΔΥΛΙΚΗΣ ΣΤΗΛΗΣ

Ανάλογα με την θέση εντόπισης διακρίνονται σε:

- **Εξωσκληρίδιους** όγκους (55%) (σε σπονδυλικά σώματα και επισκληρίδιους ιστούς)
- **Ενδοσκληρίδιους- εξωμυελικούς** όγκους (40%) (εξορμώνται από μήνιγγες ή νευρικές ρίζες)
- **Ενδοσκληρίδιους- ενδομυελικούς** όγκους (5%) (αναπτύσσονται εντός του νωτιαίου μυελού)

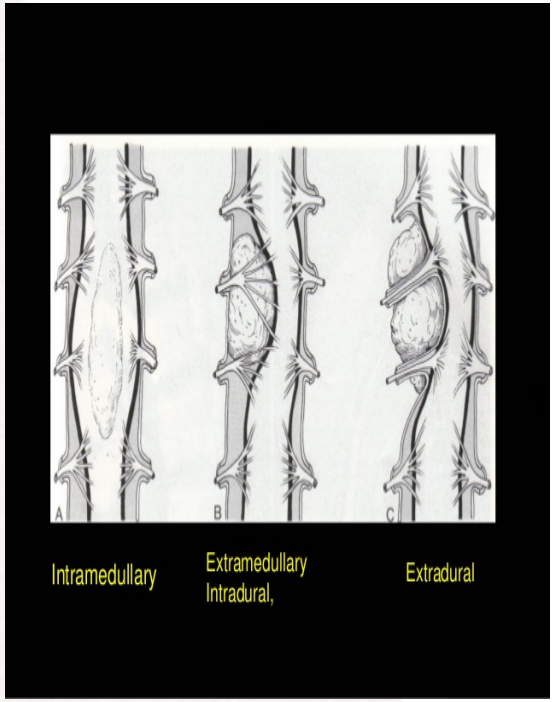

ΠΙΝΑΚΑΣ 32.6. Συνήθεις θέσεις όγκων του νωτιαίου σωλήνα.

Εξωσκληρίδιοι όγκοι	
➢ Σπονδυλικής προέλευσης	➢ Σπονδυλικές μεταστάσεις
	➢ Πρωτοπαθείς οστικοί όγκοι
	• Καλοήθεις
	• Κακοήθεις
➢ Ενδοσπονδυλικής προέλευσης	➢ Επισκληρίδιες μεταστάσεις
Ενδοσκληρίδιοι όγκοι	
➢ Εξωμυελικοί	➢ Μηνιγγιώματα
	➢ Νευρινώματα και νευροϊνώματα
➢ Ενδομυελικοί	➢ Επενδυμώματα
	➢ Αστροκυτώματα
	➢ Γλοιοβλαστώματα

Πρωτοπαθείς οστικοί όγκοι: χόνδρωμα, οστεοειδές οστέωμα, οστεοβλάστωμα, ανευρυσματική κύστη οστού, χονδροσάρκωμα, αιμαγγείωμα σπονδύλου, γιγαντοκυτταρικο΄ς όγκος, οστεογενές σάρκωμα

Μεταστατική οστική νόσος

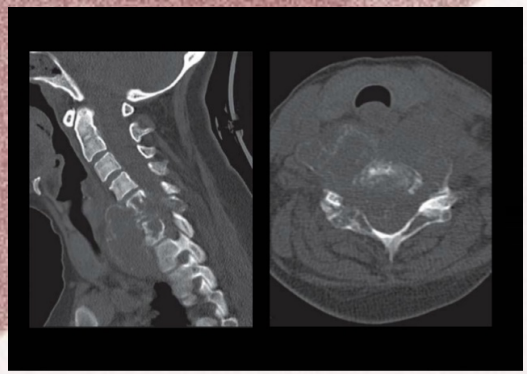

- 10% των ασθενών με οστικές μεταστάσεις επιπλέκονται με ανάπτυξη παθολογικού κατάγματος
- Στο 75% ο πρωτοπαθής όγκος εντοπίζεται κατά σειρά συχνότητας στο μαστό, τον πνεύμονα, τον προστάτη, τον νεφρό ή τον θυρεοειδή αδένα
- Οι σπονδυλικές μεταστάσεις στο 10-20% εντοπίζονται στην αυχενική μοίρα, στο 60-70% στην θωρακική μοίρα και στο 20% στην οσφυοϊερά μοίρα της σπονδυλικής στήλης

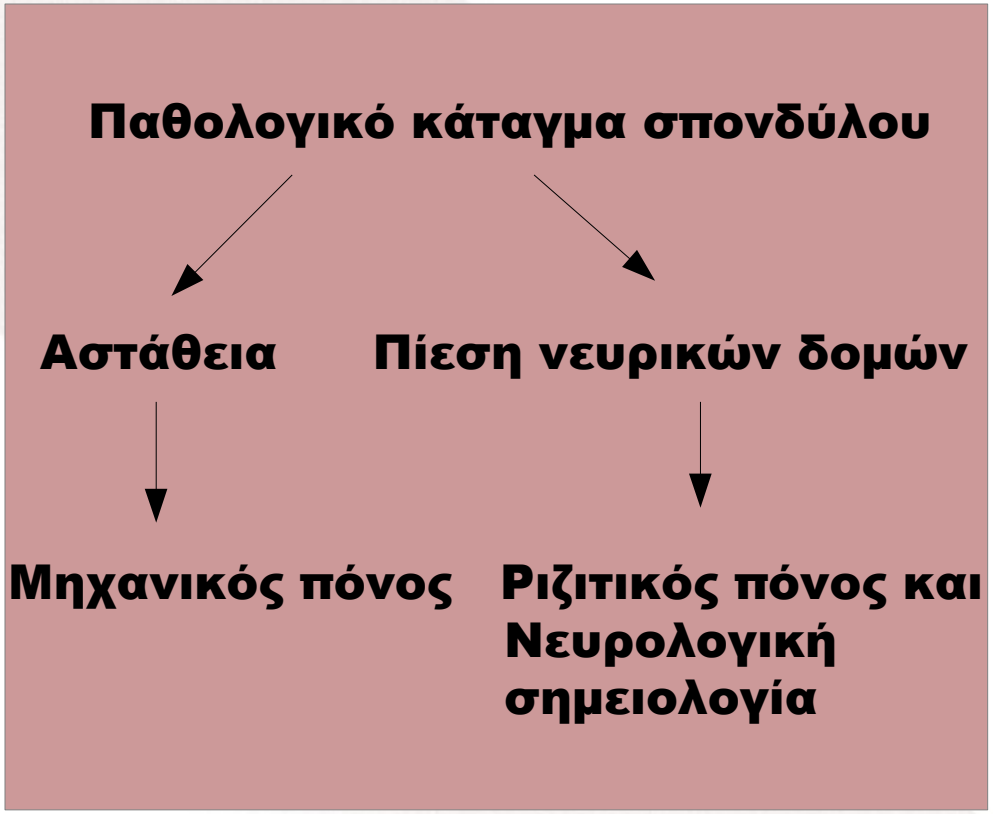

ΠΑΘΟΓΕΝΕΙΑ

- Άγνωστη



- Γενετική προδιάθεση

- Τα επενδυμώματα και τα αστροκυττώματα απαντώνται συχνά

  σε ασθενείς με Νευρινωμάτωση τύπου 2 (χρωμόσωμα 22)

- Τα αιμαγγειοβλαστώματα εμφανίζονται σε ποσοστό 30% σε ασθενείς

  με νόσο von Hippel-Lindau (χρωμόσωμα 3)

ΜΗΝΙΓΓΙΩΜΑΤΑ

- 5-30% των σπονδυλικών όγκων
- 1:8 σχέση ενδοσπονδυλικής με ενδοκρανιακή εντόπιση
- Συσχέτιση με καρκίνο του μαστού
- 75% στην θωρακική μοίρα, 15% στην αυχενική
- Συχνότερα σε γυναίκες μέσης ηλικίας
- Θεραπεία χειρουργική με εξαιρετική πρόγνωση επί ολικής εξαίρεσης

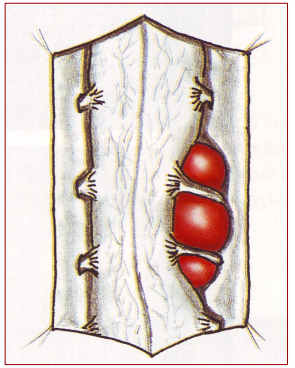

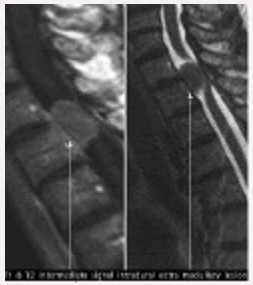

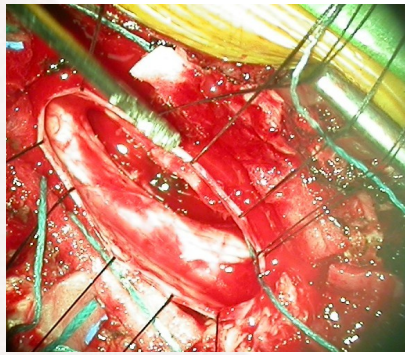

ΝΕΥΡΙΝΩΜΑΤΑ ΚΑΙ ΣΒΑΝΝΩΜΑΤΑ

- Οι συχνότεροι ενδοσκληρίδιοι όγκοι
- Ο μονήρης όγκος του νευρικού καλύμματος αντιστοιχεί συνήθως σε σβάννωμα και αφορα συχνότερα σε ενήλικες ασθενείς
- Οι πολλαπλοί όγκοι αντιστοιχούν συνήθως σε νευρινώματα και είναι συχνότεροι στον παιδιατρικό πληθυσμό και σε ασθενείς με νευρινωμάτωση
- Χαρακτηριστική η εμφάνιση σαν κλεψύδρα με ενδοσκληρίδιο και παρασπονδυλικό τμήμα που επεκτείνεται μέσω του νευρικού τρήματος
- Θεραπεία χειρουργική με πολύ καλή πρόγνωση



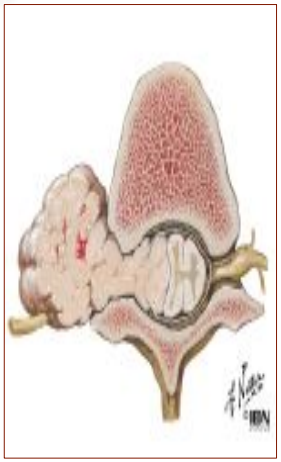

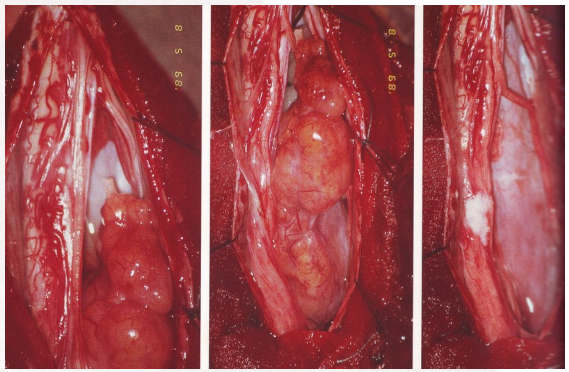

ΕΠΕΝΔΥΜΩΜΑΤΑ

- Συχνός ενδομυελικός όγκος σε ενήλικες ασθενείς
- Θεραπευτική αντιμετώπιση χειρουργική
- Συνήθως υπάρχει καλό πλάνο διαχωρισμού του όγκου από τον νωτιαίο μυελό, οπότε συχνά είναι εφικτή η πλήρης χειρουργική εξαίρεση
- Εάν όχί ακολουθεί ακτινοθεραπεία
- Επί πλήρους εξαίρεσης, η υποτροπή είναι σπάνια



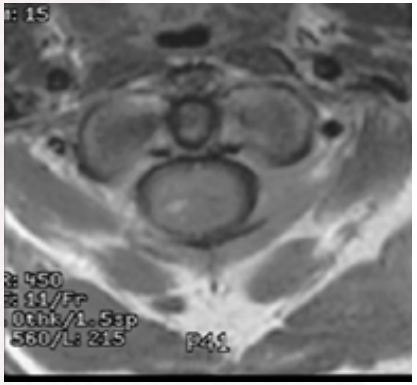

ΕΠΕΝΔΥΜΩΜΑ ΤΕΛΙΚΟΥ ΝΗΜΑΤΙΟΥ

- Εξωμυελικός όγκος
- Μυξοθηλώδης τύπος
- 50% επί του συνόλου των σπονδυλικών επενδυμωμάτω
- 3η-4η δεκαετία ζωής
- Καλοήθης βλάβη
- Σπάνια χορηγεί μεταστάσεις
- Χειρουργική θεραπεία
- Ανάγκη ακτινοθεραπείας στο 10-15%



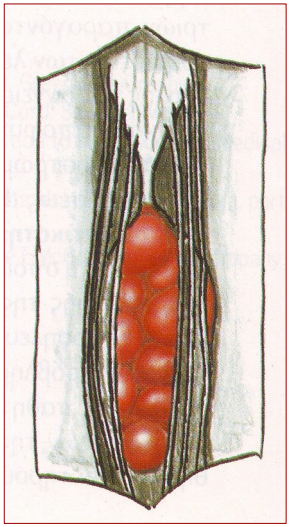

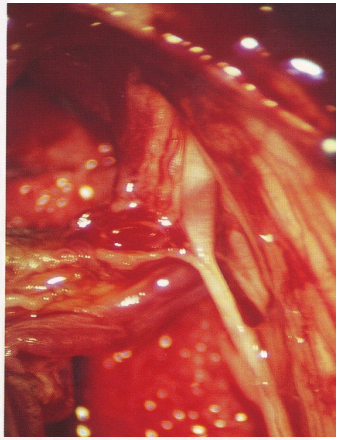

ΑΣΤΡΟΚΥΤΤΩΜΑΤΑ

- Συνήθως χαμηλού βαθμού κακοήθειας με ίση συχνότητα μεταξύ ανδρών και γυναικών
- Συχνός ενδομυελικός όγκος κυρίως σε παιδιά και νεαρούς ενήλικες
- Υψηλής κακοήθειας στο 10-15% των παιδιατρικών ασθενών
- Εκδήλωση με πόνο (εντοπισμένο στην σπονδυλική στήλη, χειρότερο τη νύχτα και κατά την έγερση του ασθενούς) και παραισθησίες
- Στα παιδιά παρατηρείται συχνά αταξία βάδισης, ραιβόκρανο και κυφοσκολίωση
- Σε χαμηλής κακοήθειας όγκους και καλά περιγεγραμμένους συστήνεται η συχνή παρακολούθηση με διαδοχικές μαγνητικές τομογραφίες
- Σε όγκους υψηλής κακοήθειας με διάχυτη εντόπιση συστήνεται ακτινοθεραπεία 50 Gy σε 30 συνεδρίες (radiation cordotomy)
- Χημειοθεραπεία με τεμοζολαμίδη
- Η πλήρης χειρουργική εξαίρεση του όγκου δεν είναι εφικτή, λόγω της υψηλής διηθητικότητας αυτού
- Ακτινοθεραπεία μετεγχειρητικά



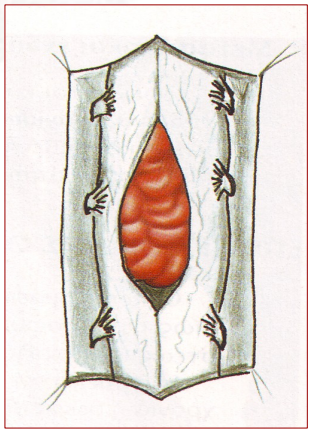

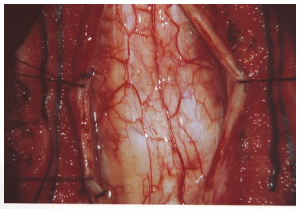

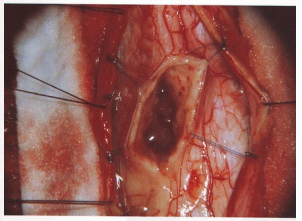

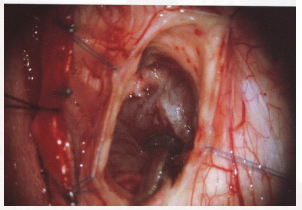

Επιπλοκές χειρουργικής θεραπείας

- Προοδευτικό ή καθυστερημένο νευρολογικό έλλειμμα
- Αιμάτωμα
- Συρίγγιο ΕΝΥ ή μηνιγγοκήλη
- Επιμόλυνση τραύματος
- Σήψη
- Βακτηριακή μηνιγγίτιδα
- Χημική μηνιγγίτιδα κυρίως από δερμοειδείς και επιδερμοείδείς όγκους
- Εν τω βάθει φλεβική θρόμβωση
- Πνευμονική εμβολή
- Ιατρογενής αστάθεια σπονδυλικής στήλης
- Αραχνοειδίτιδα
- Διασπορά του όγκου
- Διατιτραίνοντα γαστρικά έλκη

ΓΕΝΙΚΗ ΘΕΡΑΠΕΥΤΙΚΗ ΠΡΟΣΕΓΓΙΣΗ ΤΩΝ ΕΞΩΣΚΛΗΡΙΔΙΩΝ ΟΓΚΩΝ

- Χορήγηση κορτιζόνης για μείωση του οιδήματος
- Ακτινοθεραπεία σε ακτινοευαίσθητες σπονδυλικές μεταστάσεις
- Χημειοθεραπεία και ορμονοθεραπεία
- Χειρουργική εξαίρεση

ΕΝΔΕΙΞΕΙΣ ΧΕΙΡΟΥΡΓΙΚΗΣ ΑΝΤΙΜΕΤΩΠΙΣΗΣ

- Μή ανταπόκριση στην ακτινοθεραπεία
- Υποτροπή όγκου σε ήδη ακτινοβολημένη περιοχή
- Αδυναμία ταυτοποίησης του πρωτοπαθούς όγκου
- Παθολογικό κάταγμα σπονδύλου με ανάγκη σταθεροποίησης
- Ταχέως επιδεινούμενη νευρολογική εικόνα

Η ΕΠΙΛΟΓΗ ΤΗΣ ΚΑΤΑΛΛΗΛΗΣ ΧΕΙΡΟΥΡΓΙΚΗΣ ΠΡΟΣΕΓΓΙΣΗΣ ΕΞΑΡΤΑΤΑΙ ΑΠΟ

- Γενική κατάσταση του ασθενούς και συνοδά προβλήματα
- Προσδόκιμο επιβίωσης σε μεταστατική νόσο
- Εντόπιση του όγκου
- Ανάγκη ή όχι σταθεροποίησης της σπονδυλικής στήλης
- Ύπαρξη ή όχι νευρολογικής σημειολογίας
- Είδος του πρωτοπαθούς όγκου
- Μονήρης βλάβη ή πολλαπλή εντόπιση

ΣΤΟΧΟΣ ΤΟΥ ΧΕΙΡΟΥΡΓΕΙΟΥ:

ΑΠΟΣΥΜΠΙΕΣΗ + ΣΤΑΘΕΡΟΠΟΙΗΣΗ

→ ύφεση του άλγους

→ βελτίωση της νευρολογικής εικόνας

→ διατήρηση της σταθερότητας της σπονδυλικής στήλης

Χειρουργικές παρεμβάσεις

- Απλή πεταλεκτομή και αποσυμπίεση
- Αποσυμπίεση και ανοιχτή σπονδυλοδεσία (πρόσθια, πλάγια ή οπίσθια προσπέλαση)
- Διαδερμική σπονδυλοδεσία και σπονδυλοπλαστική
- Θερμοκαυτηρίαση με χρήση ραδιοσυχνοτήτων
- Κυφοπλαστική και σπονδυλοπλαστική
- Διαδερμική βιοψία με καθοδήγηση αξονικού τομογράφου

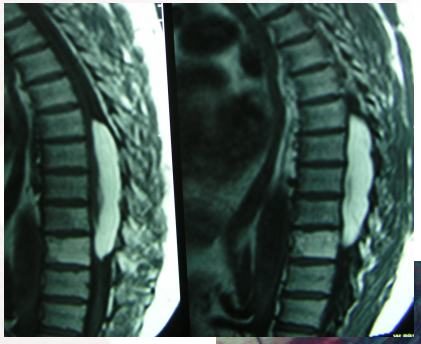

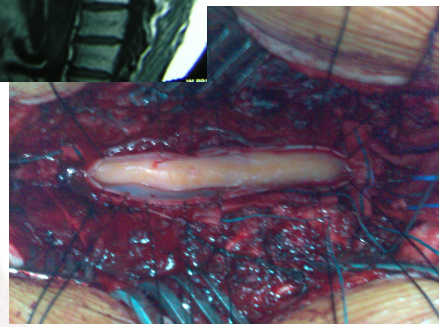

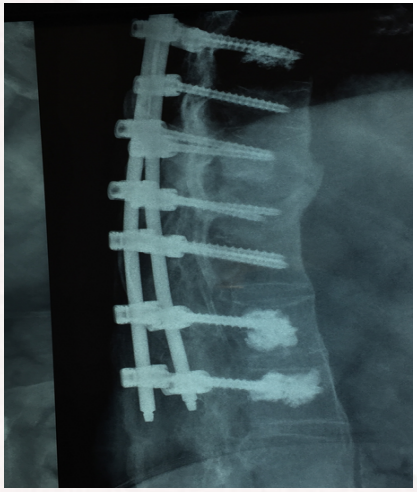

Κυφοπλαστική και σπονδυλοπλαστική

- Έλάχιστα επεμβατική θεραπεία με διαδερμική προσπέλαση
- Ενδείκνυται για την θεραπεία του πόνου σε ασθενείς με οστεοπορωτικά κατάγματα και παθολγικά κατάγματα από μεταστατική νόσο
- Αποκαθιστά το ύψος (κυφοπλαστική) ή απλά σταθεροποιεί (σπονδυλοπλαστική) τον καταγματικό σπόνδυλο
- Άμεση η ύφεση του άλγους και η κινητοποίηση του ασθενούς
- Μικρό ποσοστό επιπλοκών (1-2%) (εξαγγείωση τσιμέντου, πνευμονική εμβολή, απόστημα, βλάβη του μεσοσπονδύλιου δίσκου)

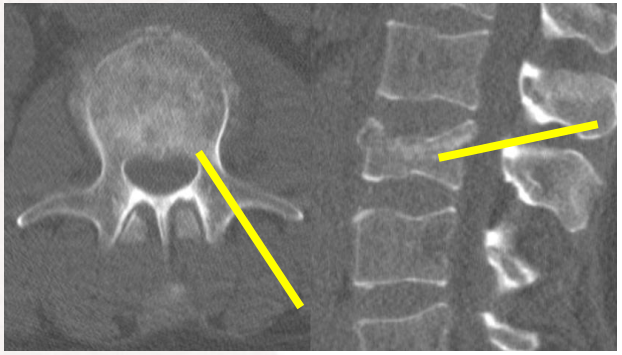

Κυφοπλαστική: χρήση μπαλονιού για αποκατάσταση του ύψους του σπονδύλου

Σπονδυλοπλαστική: έγχυση τσιμέντου εντός του σπονδύλου

The OsteoCool™ RF Ablation System

- Παρηγορική θεραπεία για κακοήθεις μεταστατικούς όγκους των σπονδυλικών σωμάτων
- Θερμοκαυτηρίαση του ιστού
- Για ασθενείς όπου η χειρουργική ποαρέμβαση απέτυχε ή δεν είναι εφικτή
- Διαδερμική προσπέλαση με διαυχενική εισαγωγή των οδηγών ηλεκτροδίων αμφοτερόπλευρα
- Χαμηλό ποσοστό επιπλοκών (θερμική βλάβη παρακείμενων νευρικών δομών με ανάπτυξη ριζίτιδος και πάρεσης, πνευμονική εμβολή)





ΓΕΝΙΚΗ ΘΕΡΑΠΕΥΤΙΚΗ ΠΡΟΣΕΓΓΙΣΗ ΤΩΝ ΕΝΔΟΣΚΛΗΡΙΔΙΩΝ- ΕΞΩΜΥΕΛΙΚΩΝ ΟΓΚΩΝ

- Πεταλεκτομή και χειρουργική εξαίρεση της βλάβης, με συνοδό σπονδυλοδεσία σε περιπτώσεις επαπειλούμενης πρόκλησης ιατρογενούς αστάθειας στην σπονδυλική στήλη
- Διεγχειρητική νευροφυσιολογική παρακολούθηση (καταγραφή κινητικών και σωματο-αισθητικών δυναμικών) για ασφαλή εξαίρεση της βλάβης
- Η χρήση διεγχειρητικού αξονικού, νευροπλοήγησης και μικροσκοπίου υψηλής ευκρίνειας αυξάνει την αποτελεσματικότητα και την ασφάλεια
- Μετεγχειρητική φυσιοθεραπεία για αποκατάσταση των νευρολογικών ελλειμάτων

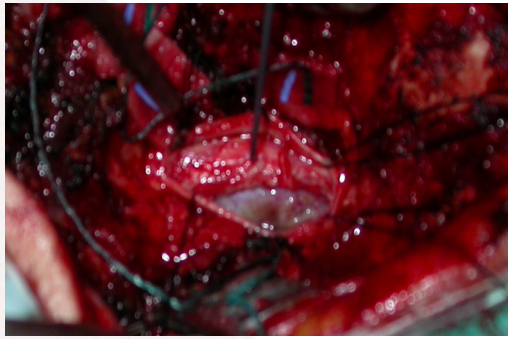

εξαιρετικά τα αποτελέσματα της χειρουργικής θεραπείας επί έγκαιρης παρέμβασης με πλήρη αφαίρεση της βλάβης

ΓΕΝΙΚΗ ΘΕΡΑΠΕΥΤΙΚΗ ΠΡΟΣΕΓΓΙΣΗ ΤΩΝ ΕΝΔΟΜΥΕΛΙΚΩΝ ΟΓΚΩΝ

- Χειρουργική παρέμβαση σε όγκους με καλως αναγνωρίσιμα όρια (πεταλεκτομή, διάνοιξη της μήνιγγος, αποκόλληση της βλάβης από τον νωτιαίοι μυελό)
- Χειρότερη πρόγνωση καθώς η ολική εξαίρεση δεν είναι συχνά εφικτή λόγω ασαφών ορίων, υψηλής διηθητικότητας του όγκου και επαπειλούμενου κινδύνου μόνιμης νευρολογικής βλάβης
- Μετεγχειρητική ακτινοθεραπεία σε υποτροπή της βλάβης και σε όγκους υψηλής κακοήθειας
- Χημειοθεραπεία σε συνδυασμό με

  ακτινοθεραπεία σε αστροκυττώματα

  υψηλής κακοήθειας

