ΟΓΚΟΙ ΕΓΚΕΦΑΛΟΥ

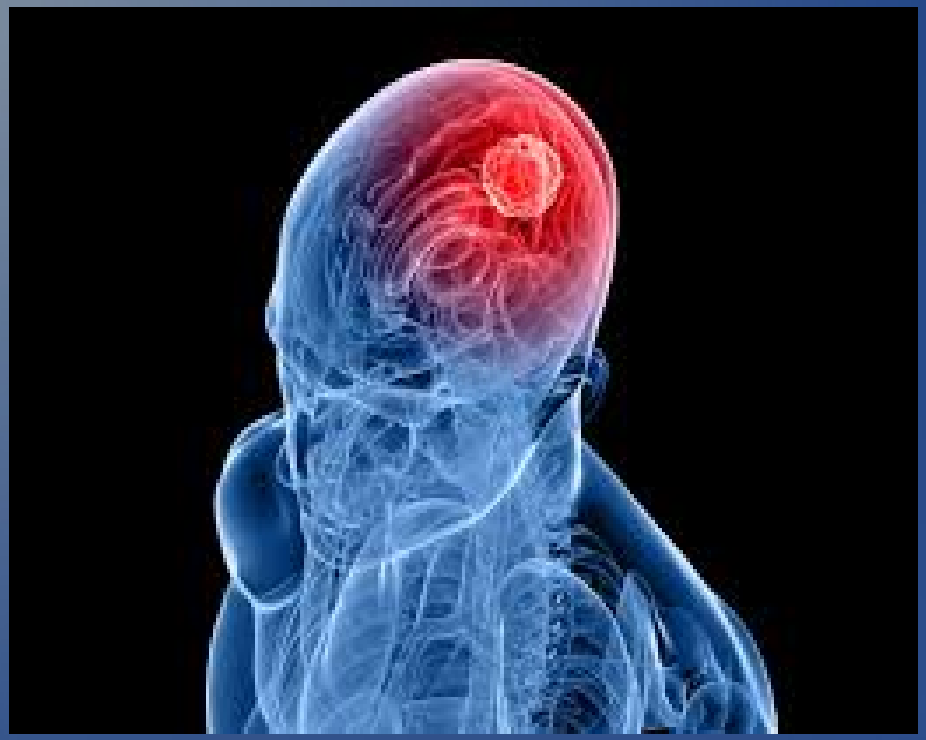

ΟΓΚΟΙ ΕΓΚΕΦΑΛΟΥ

Ο όγκος του εγκεφάλου είναι μια μάζα από μη φυσιολογικά κύτταρα η οποία αναπτύσσεται μέσα η δίπλα από τον εγκέφαλο. Οι όγκοι διακρίνονται σε καλοήθεις και κακοήθεις. Εξορμώνται από τα ίδια τα κύτταρα του εγκεφαλικού παρεγχύματος (πρωτοπαθείς εγκεφαλικοί όγκοι) ή είναι αποτέλεσμα διασποράς από άλλα σημεία του σώματος (μεταστατικοί ή δευτεροπαθείς όγκοι).

Υπάρχουν και όγκοι που προέρχονται από τις παρακείμενες δομές του εγκεφάλου, όπως είναι οι μήνιγγες και η οστέινη κρανιακή κοιλότητα.

Στους ενήλικες το 50% των όγκων του εγκεφάλου είναι α΄παθείς και το 50% μεταστατικοί.

ΟΓΚΟΙ ΕΓΚΕΦΑΛΟΥ

Ο τρόπος και ο ρυθμός με τον οποίο αναπτύσσεται ένας εγκεφαλικός όγκος ποικίλει και εξαρτάται από διάφορους παράγοντες. Ο ρυθμός της ανάπτυξης του όγκου καθώς και η εντόπιση του καθορίζουν τον βαθμό που επηρεάζουν τη λειτουργία του νευρικού συστήματος. Η θεραπεία των όγκων του εγκεφάλου εξαρτάται από το μέγεθος του, την εντόπιση του και το είδος του. Η σωστή θεραπεία των όγκων του εγκεφάλου χρειάζεται μια ομαδική προσέγγιση και συνεργασία από Νευροχειρουργούς, Νευροακτινολόγους, Ογκολόγους και ιατρούς άλλων ειδικοτήτων.

ΠΑΡΑΓΟΝΤΕΣ ΚΙΝΔΥΝΟΥ

Στις περισσότερες περιπτώσεις πρωτοπαθών όγκων του εγκεφάλου η αιτιολογία δεν είναι γνωστή. Πολλές μελέτες κατάφεραν να αποδείξουν πως κάποιοι παράγοντες μπορεί να αυξήσουν τον κίνδυνο εμφάνισης εγκεφαλικών όγκων. Οι κυριότεροι είναι οι ακόλουθοι

1. Οικογενειακό ιστορικό όγκων του εγκεφάλου- άτομα με πρώτου βαθμού συγγενή με όγκο εγκεφάλου εμφανίζουν μεγαλύτερο κίνδυνο από το γενικό πληθυσμό για ανάπτυξη εγκεφαλικού όγκου. Επίσης διάφορα γενετικά κληρονομικά σύνδρομα σχετίζονται με τον αυξημένο κίνδυνο ανάπτυξης εγκεφαλικών όγκων. Ορισμένα απο αυτά είναι – Von Hippel Lindau, NF-1, NF-2, Li Fraumeni, Tuberous Sclerosis κ.α.

2. Ηλικία- Ο κίνδυνος ανάπτυξης όγκων εγκεφάλου συνήθως αυξάνεται με την ηλικία. Με εξαίρεση ορισμένα είδη όγκων τα οποία εμφανίζονται συχνότερα ή και αποκλειστικά στην παιδική ηλικία , οι περισσότεροι όγκοι του εγκεφάλου παρουσιάζουν αυξημένη επίπτωση σε μεγαλύτερες ηλικίες.

3. Έκθεση σε ακτινοβολία- Άτομα τα οποία έχουν εκτεθεί σε συγκεκριμένο είδος ακτινοβολίας η οποία ονομάζεται ιονίζουσα ακτινοβολία παρουσιάζουν αυξημένο κίνδυνο εμφάνισης συγκεκριμένων όγκων εγκεφάλου. Το μηνιγγίωμα είναι ο συνηθέστερος τύπος εγκεφαλικού όγκου ο οποίος εμφανίζεται μετά από έκθεση σε ακτινοβολία.

Πρωτοπαθείς Όγκοι Εγκεφάλου κατάταξη βάσει συμπεριφοράς

Καλοήθεις όγκοι

- Μηνιγγιώματα
- Αδενώματα υπόφυσης
- Σβαννώματα
- Νευρινώματα
- Κολλοειδείς κύστεις 3ης κολίας
- Δερμοειδές

Κακοήθεις όγκοι

- Γλοιώματα
- Λεμφώματα
- Γερμινώματα
- Πινεοβλαστώματα
- Μυελοβλαστώματα

Συχνότεροι α΄παθείς όγκοι εγκεφάλου σε ενήλικες

- Αναπλαστικό αστροκύττωμα και πολύμορφο γλοιοβλάστωμα
- Μηνιγγιώματα κ.α μεσεγχυματικοί όγκοι
- Αδενώματα υπόφυσης
- Σβαννώματα
- Λεμφώματα ΚΝΣ
- Ολιγοδενδρογλοιώματα
- Επενδυμώματα

ΠΙΝΑΚΑΣ 32.1. Σχετική συχνότητα εμφάνισης των όγκων του νευρικού συστήματος στους ενήλικες.

➢ Γλοιώματα	70%
➢ Μηνιγγιώματα	10%
➢ Αδενώματα υπόφυσης	10%
➢ Ακουστικά νευρινώματα	5%
➢ Άλλοι όγκοι	5%

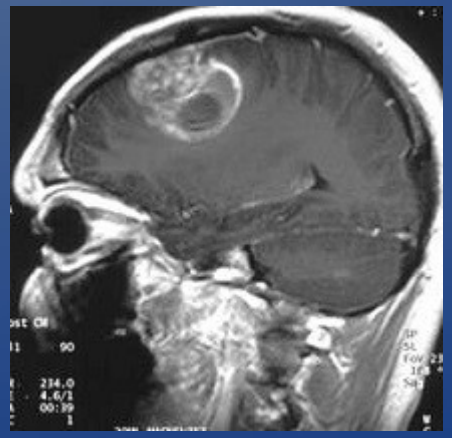

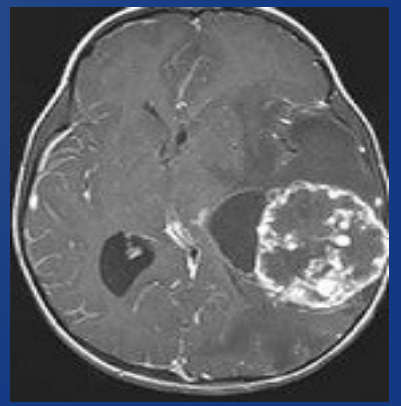

Μεταστατικοί όγκοι εγκεφάλου

- 50% των ενδοκράνιων όγκων
- 20-40% των ασθενών με καρκίνο εμφανίζουν εγκεφαλικές μεταστάσεις
- Εντόπιση: 80% εγκεφαλικά ημισφαίρια, 15% παρεγκεφαλίδα, 5% στέλεχος
- Πολλαπλές στο 70% (συνήθως στη συμβολή φαιάς- λευκής ουσίας)

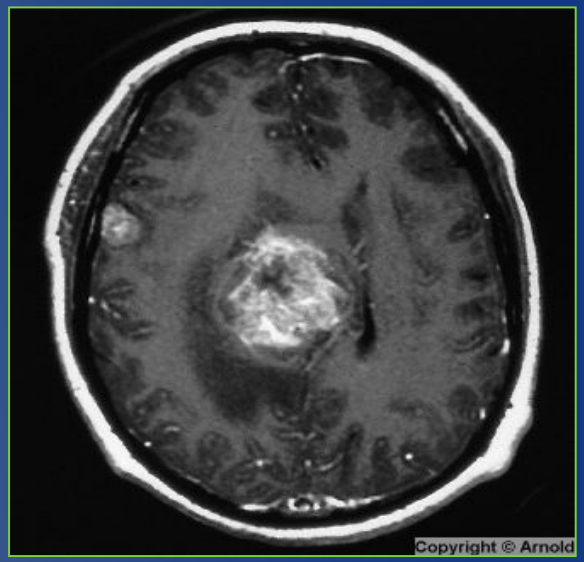

- **Συχνότερες α'παθείς εστίες:** πνεύμονας (50%), μαστός (15-20%), άγνωστη εστία (10-15%), μελάνωμα (10%), παχύ έντερο (5%)

ΜΕΤΑΣΤΑΤΙΚΟΙ ΟΓΚΟΙ

ΠΙΝΑΚΑΣ 32.8. Μεταστατικοί όγκοι του νευρικού συστήματος (κατά σειρά συχνότητας)

Εγκέφαλος

- Επισκληρίδιοι
  - Μαστοί
  - Προστάτης
  - Λεμφικό
- Παρεγχυματικοί
  - Πνεύμονες
  - Μελάνωμα
  - Μαστοί

Νωτιαίος μυελός

- Επισκληρίδιοι
  - Μαστοί
  - Πνεύμονες
  - Ουροποιητικό
- Παρεγχυματικοί

Όγκοι Εγκεφάλου κλινική εκδήλωση

ΣΗΜΕΙΑ- ΣΥΜΠΤΩΜΑΤΑ

- Κεφαλαλγία
- Απώλεια μνήμης
- Γνωσιακές διαταραχές
- Κινητικά ελλείμματα
- Διαταραχές ομιλίας
- Επιληπτικές κρίσεις
- Αλλαγές συμπεριφοράς
- Διαταραχές όρασης
- Διαταραχές επιπέδου συνείδησης
- Ναυτία, έμετοι
- Αισθητικά ελλείμματα
- Οίδημα οπτικής θηλής



Όγκοι Εγκεφάλου
διαγνωστική προσέγγιση

CT αξονική

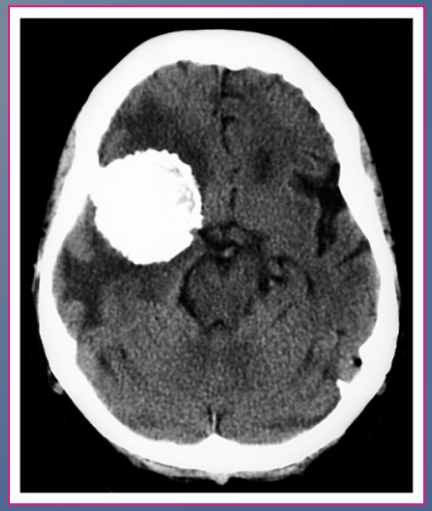

Εντόπιση της θέσης, των διαστάσεων και της μορφολογίας του όγκου

MRI μαγνητική

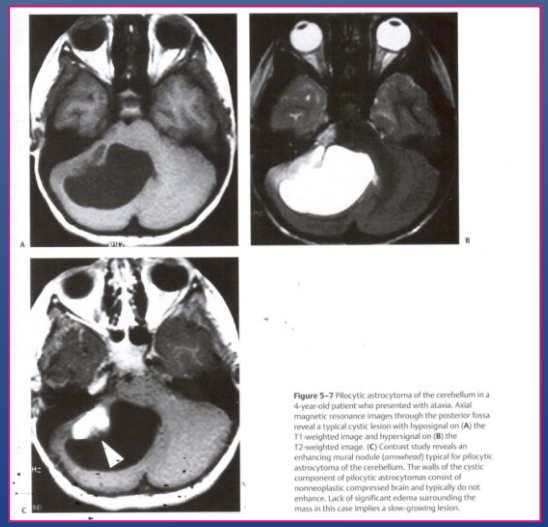

Figure 5–7 Pilocytic astrocytoma of the cerebellum in a 4-year-old patient who presented with ataxia. Axial magnetic resonance images through the posterior fossa reveal a typical cystic lesion with hyposignal on (**A**) the T1-weighted image and hypersignal on (**B**) the T2-weighted image. (**C**) Contrast study reveals an enhancing mural nodule (*arrowhead*) typical for pilocytic astrocytoma of the cerebellum. The walls of the cystic component of pilocytic astrocytomas consist of nonneoplastic compressed brain and typically do not enhance. Lack of significant edema surrounding the mass in this case implies a slow-growing lesion.

Σαφής εντόπιση του όγκου, διάκριση μεταξύ υπερ- και υπο σκηνιδιακών όγκων, διάκριση μεταξύ ενδο- και εξω- αξονικών όγκων

Σχεδιασμός Χ/Ο, ΑΘΠ, στερεοτακτικής βιοψίας

Όγκοι Εγκεφάλου
διαγνωστική προσέγγιση

MRA αγγειογραφία

MRS φασματοσκοπία

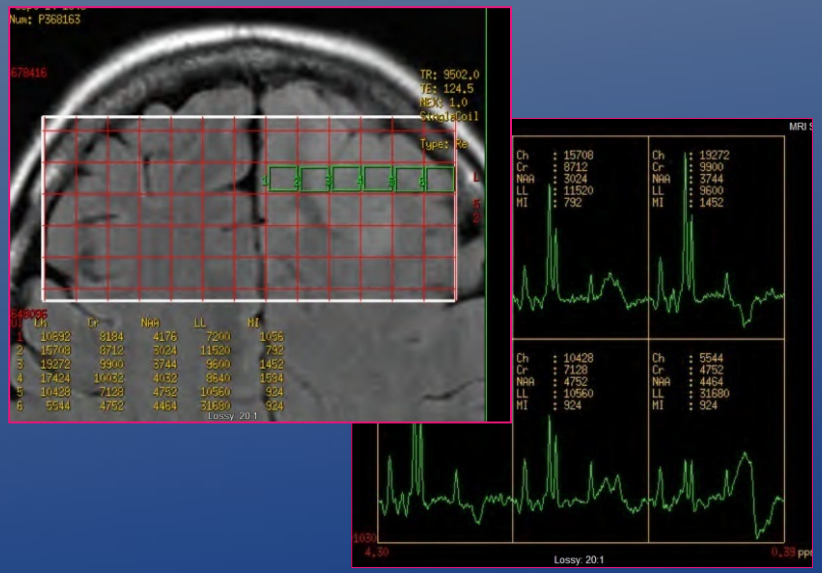

Εκτίμηση της αγγειοβρίθειας του όγκου και καθορισμών των ανατομικών σχέσεων μεταξύ του όγκου και των αγγειακών δομών

Ταυτοποίηση βιοχημικών και μεταβολικών στοιχείων του όγκου

Εκτίμηση του τύπου και του βαθμού κακοήθειας του όγκου

Δυνατότητα διαφορικής διάγνωσης μεταξύ υποτροπής και μετακτινικής νέκρωσης

Διαφορική διάγνωση από λοιπές ενδοκρανιακές εξεργασίες

Όγκοι Εγκεφάλου
διαγνωστική προσέγγιση

PET

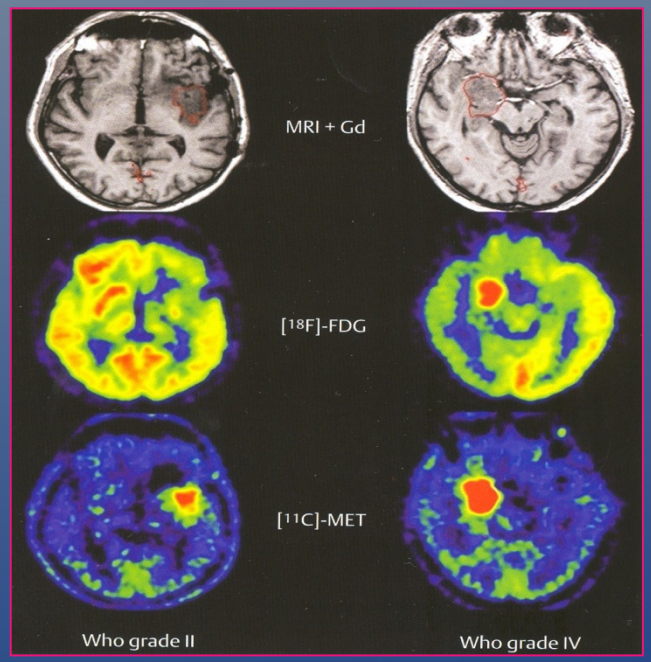

Μεταβολική εκτίμηση της επιθετικότητας του όγκου, διαφορική διάγνωση μεταξύ υποτροπής και μετακτινικής νέκρωσης, λειτουργική εντόπιση των περιοχών του Φλοιού

Προγνωστική αξία κατά την διάρκεια της θεραπείας

Όγκοι Εγκεφάλου
θεραπευτική προσέγγιση

ΑΠΑΘΗΣ ΟΓΚΟΣ	ΘΕΡΑΠΕΥΤΙΚΗ ΠΡΟΣΕΓΓΙΣΗ
LOW-GRADE ΑΣΤΡΟΚΥΤΤΩΜΑ	παρακολούθηση, Χ/Ο
ΑΝΑΠΛΑΣΤΙΚΟ ΑΣΤΡΟΚΥΤΤΩΜΑ	Χ/Ο + ΑΘΠ +/- ΧΘΠ
ΠΟΛΥΜΟΡΦΟ ΓΛΟΙΟΒΛΑΣΤΩΜΑ	Χ/Ο + ΑΘΠ+ ΧΘΠ
ΓΛΟΙΩΜΑ ΣΤΕΛΕΧΟΥΣ	ΑΘΠ
ΚΡΑΝΙΟΦΑΡΥΓΓΙΩΜΑ	Χ/Ο +/_ ΑΘΠ
ΕΠΕΝΔΥΜΩΜΑ	Χ/Ο +/- ΑΘΠ
ΜΥΕΛΟΒΛΑΣΤΩΜΑ	Χ/Ο +/_ ΑΘΠ, ΧΘΠ
ΜΗΝΙΓΓΙΩΜΑ	Χ/Ο, ΑΘΠ σε κακοήθεια
ΟΛΙΓΟΔΕΝΔΡΟΓΛΟΙΩΜΑ	Χ/Ο + ΑΘΠ+/_ ΧΘΠ
ΠΑΡΕΓΧΥΜΑΤΙΚΟΙ ΟΓΚΟΙ ΕΠΙΦΥΣΗΣ	Χ/Ο + ΑΘΠ
ΠΡΩΤΟΠΑΘΕΣ ΛΕΜΦΩΜΑ ΕΓΚΕΦΑΛΟΥ	ΧΘΠ + ΑΘΠ

US NATIONAL CANCER INSTITUTE

ΧΕΙΡΟΥΡΓΙΚΗ ΕΞΑΙΡΕΣΗ

Η ολική ή σχεδόν ολική χειρ/κή εξαίρεση προτείνεται για όλους σχεδόν τους ά΄παθείς όγκους εγκεφάλου, καθώς συνεπάγεται σαφώς καλύτερη επιβίωση

Για τους extra-axial όγκους (μηνιγγιώματα, αδενώματα υπόφυσης, σβαννώματα) το χ/ο αποτελεί την θεραπεία εκλογής



Σκοπός του χ/ο: διάγνωση + μείωση της ενδοκράνιας πίεσης μέσω αφαίρεσης της μέγιστης δυνατής ποσότητας όγκου + μείωση του καρκινικού φορτίου

Η απόφαση για μέγιστη δυνατή εξαίρεση εξαρτάται από τη θέση, την έκταση και το βαθμό κακοήθειας του όγκου, τις γύρω λειτουργικές δομές, το υποκείμενο παθολογικό υπόστρωμα και το νευρολογικό status (KPS) του ασθενούς

Η στερεοτακτική βιοψία έχει θέση σε pts δύσκολα προσπελάσιμων βλαβών

ΑΚΤΙΝΟΘΕΡΑΠΕΙΑ

Η μετεγχειρητική ΑΘΠ απαιτείται στα γλοιώματα υψηλής κακοήθειας, ενώ ο ρόλος της αμφισβητείται στα γλοιώματα χαμηλής κακοήθειας

Η συμβατική ΑΘΠ (external beam radiation) για τα γλοιώματα χορηγείται σε δόση 60Gy με 30 συνεδρείες μέσα σε 4 εβδομάδες

Η στερεοτακτική ακτινοχειρουργική έχει θέση στη θεραπεία μικρών μηνιγγιωμάτων, ακουστικών νευρινωμάτων και σε pts υποτροπής GBM μικρής όμως έκτασης

Η βραχυθεραπεία (interstitial radiotherapy) αφορά σε χειρουργική εμφύτευση ραδιενεργού υλικού



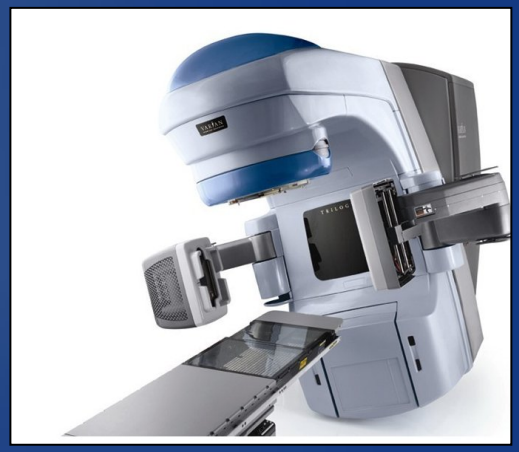

ΧΗΜΕΙΟΘΕΡΑΠΕΙΑ

Η χημειοθεραπεία κατέχει πλέον εξέχοντα ρόλο στον θεραπευτικό χειρισμό των α΄παθών όγκων του εγκεφάλου

Η μετεγχειρητική per os χορήγηση τεμοζολαμίδης (temodal) σε συνδυασμό με την χορήγηση ΑΘΠ φαίνεται να βελτιώνει τα ποσοστά επιβίωσης ασθενών με γλοιώματα υψηλού βαθμού κακοήθειας

Νεότερα δεδομένα δείχνουν ότι η μεθυλίωση της περιοχής έναρξης του γονιδίου της MGMT(methyl guanine methyl transferase) αυξάνει την ευαισθησία των GBM στη χορήγηση χημειοθεραπευτικών αλκυλιωτικών παραγόντων

Η ενδο-ογκική εμφύτευση βιοαποδομούμενων wafers καρμουστίνης δεν φαίνεται να αυξάνει σημαντικά τα ποσοστά επιβίωσης ασθενών με GBM

Κακοήθεις όγκοι (κυρίως ολιγοδενδρογλοιώματα) με 1p/19q co-deletion φαίνεται να είναι εξαιρετικά χημειο-ευαίσθητοι