ΤΕΧΝΙΚΕΣ ΣΠΟΝΔΥΛΟΔΕ-ΣΙΑΣ ΚΛΑΣΣΙΚΕΣ ΚΑΙ ΝΕΟ-ΤΕΡΕΣ



ΔΗΜΟΓΡΑΦΙΚΑ ΣΤΟΙΧΕΙΑ ΟΣΦΥΑΛΓΙΑΣ

- **Κύρια αιτία ανικανότητας σε άτομα ηλικίας < 45**
- **Τρίτη αιτία ανικανότητας σε άτομα ηλικίας > 45**
- **Στην Ελλάδα ο πόνος στην μέση και στον αυχένα αποτελούν την τέταρτη κατα σειρά συχνότητας αιτία ιατρικών επισκέψεων.**
- **Το 85% του γενικού πληθυσμού θα εκδηλώσει οσφυαλγία σε κάποια φάση της ζωής του**
- **Τα υψηλά ποσοστά εμφάνισής της σε εργαζόμενους ενήλικες σε συνδυασμό με την συχνή βραχυχρόνια αποχή από την εργασία και την συχνή ανάγκη αναλγητικής θεραπείας αντανακλούν σε ένα μεγάλο κοινωνικό και οικονομικό κόστος για την χώρα μας**
- **Οι σπονδυλοδεσίες για πόνο δισκογενούς αιτιολογίας και οι πεταλεκτομές για ριζιτικά συμπτώματα είναι οι πλέον συχνές επεμβάσεις ΣΣ ενώ τα ποσοστά αποτυχίας τους είναι αντίστοιχα 15% και 40%**



Στις μέρες μας υπάρχει ποικιλία θεραπευτικών επιλογών, τόσο συντηρητικών, όσο και χειρουργικών.

Ο ρόλος της χειρουργικής αντιμετώπισης αποτελεί αντικείμενο διχογνωμίας και συνεχώς επαναπροσδιορίζεται, καθώς οι χειρουργοί προσπαθουν να παρέμβουν στην αποκατάσταση μιας κλινικής οντότητας, της οποίας η φυσική πορεία και εξέλιξη δεν έχει πλήρως κατανοηθεί.

Τα ποσοστά αποτυχίας στο σύνολο των χειρουργικών παρεμβάσεων είναι συχνά υψηλά, γεγονός που εξαρτάται από έναν συνδυασμό παραγόντων, όπως οι λάθος ενδείξεις, η κακή επιλογή τεχνικής, ο άπειρος ή κακός χειρουργός, ο λάθος ασθενής και η πρόκληση ιατρογενούς τραύματος.

Σημαντικό ρόλο στην επιτυχή έκβαση ενδεχόμενης χειρουργικής αντιμετώπισης παίζει η αναγνώριση του παθολογοανατομικού υποστρώματος, καθώς και η κατανόηση των παραγόντων εκείνων που συμβάλλουν στην έκλυση του άλγους



ΑΝΑΤΟΜΙΑ ΚΑΙ ΕΜΒΙΟΜΗΧΑΝΙΚΗ ΤΗΣ ΣΠΟΝΔΥΛΙΚΗΣ ΣΤΗΛΗΣ

Από ανατομική και εμβιομηχανική άποψη η σπονδυλική στήλη είναι μια ευκίνητη κατασκευή, που αποτελείται από πολλές επιμέρους μονάδες (παρακείμενοι σπόνδυλοι, σύνδεσμοι, αρθρικοί θύλακοι, μεσοσπονδύλιοι δίσκοι). Οι παρασπονδύλιοι μύες παίζουν σπουδαίο ρόλο στην υποστήριξη της σπονδυλικής στήλης, καθώς δημιουργούν κίνηση και ανθίστανται στις εξωτερικές δυνάμεις που επιδρούν πάνω της. Ο σωστός καταμερισμός των φορτίων και η διατήρηση της οσφυικής μοίρας σε λόρδωση εξασφαλίζουν την ομαλή λειτουργία της σπονδυλικής στήλης.

Ο πόνος στην μέση εκλύεται από την βλάβη των μεσοσπονδύλιων δίσκων, των ζυγοαποφυσιακών αρθρώσεων, των μυοσυνδεσμικών και νευρικών δομών. Όλα αυτά τα στοιχεία υπόκεινται σε κάκωση ή εκφύλιση. Η εκφύλιση είναι αποτέλεσμα της γήρανσης, καθώς και γενετικών και μεταβολικών ή τοξικών παραγόντων. Η φθορά της σπονδυλικής στήλης σε συνδυασμό με την κακή κατανομή φορτίων και τις τυχον δομικές ανωμαλίες μπορούν να οδηγήσουν σε ανάπτυξη οσφυαλγίας ή/και ισχιαλγίας με συνοδά ή όχι νευρολογικά ελλείματα. Η καθιστική ζωή και η χειρονακτική εργασία επιταχύνουν σημαντικά την όλη εκφυλιστική διεργασία.



ΑΣΤΑΘΕΙΑ

Σε γενικές γραμμές με τον όρο "αστάθεια" ορίζουμε την ανώμαλη κίνηση- μετατόπιση της σπονδυλικής στήλης κατά τη διάρκεια της φυσιολογικής φόρτισής της με συνέπεια την έκλυση πόνου ή ερεθισμού/βλάβης των νευρικών στοιχείων.

Τα συχνότερα αίτια που επιφέρουν αστάθεια είναι οι εκφυλιστικές παθήσεις, το τραύμα, τα νεοπλάσματα, οι φλεγμονές και οι προηγούμενες χειρουργικές παρεμβάσεις (ιατρογενής αστάθεια).

Υπό την επίδραση φυσιολογικών δυνάμεων η ΣΣ εμφανίζει αύξηση της παρεκτοπίσεως, νευρολογική συνδρομή ή επιδείνωση προυπάρχουσας νευρολογικής βλάβης



ΔΙΑΓΝΩΣΤΙΚΟΣ ΕΛΕΓΧΟΣ

- Ακτινογραφίες face και profile (+δυναμικές λήψεις)
- Αξονική τομογραφία
- Μαγνητική τομογραφία
- Δισκογραφία
- Εγχύσεις στις αρθρώσεις (Facet) διαγνωστικού χαρακτήρα







ΓΕΝΙΚΕΣ ΧΕΙΡΟΥΡΓΙΚΕΣ ΕΝΔΕΙΞΕΙΣ

Η χειρουργική παρέμβαση έχει θέση επί αποτυχίας της συντηρητική αγωγής ή επί ύπαρξης σαφούς παθολογίας (πχ. Βαριά σπονδυλική στένωση) που δεν δύναται να αντιμετωπισθεί συντηρητικά. Υπάρχουν ωστόσο και αρκετες περιπτώσεις, όπου η χειρουργική επέμβαση είναι η μόνη αποτελεσματική θεραπεία διάσωσης της κινητικότητας του ασθενούς και λειτουργικής αποκατάστασης των διαταραχών ούρησης, αφόδευσης και στύσης που επιπλέκουν περιπτώσεις βαριάς πίεσης των νευρικών δομών

Ένδειξη χειρουργικής παρέμβασης στην σπονδυλική στήλη αποτελούν η εκδήλωση ιππουριδικής συνδρομής (αδυναμία βάδισης σε συνδυασμό με διαταραχές ούρησης και αφόδευσης), η παρουσία πόνου με συγκεκριμένη ριζιτική κατανομή που δεν υποχωρεί μετα από συντηρητική αντιμετώπιση 2-3 μηνών, η εμφάνιση συχνών υποτροπών και η ύπαρξη νευρολογικής σημειολογίας με παρέσεις μυων στα άκρα (αδυναμία εκτέλεσης συγκεκριμένων κινήσεων)



ΣΠΟΝΔΥΛΟΔΕΣΙΑ ΟΜΣΣ

Ως σπονδυλοδεσία ορίζεται γενικά η κάθε χειρουργική τεχνική που έχει ως σκοπό τη σταθεροποίηση τμημάτων της σπονδυλικής στήλης με την βοήθεια μεταλλικών εμφυτευμάτων και οστικών μοσχευμάτων, με τελικό στόχο την επίτευξη φυσικής οστικής ενοποίησης των εμπλεκόμενων σπονδύλων.

Στις κύριες τεχνικές σπονδυλοδεσίας διακρίνουμε τις οπίσθιες , τις πλάγιες, τις πρόσθιες και τις συνδυασμένες σπονδυλοδεσίες





ΕΝΔΕΙΞΕΙΣ ΣΠΟΝΔΥΛΟΔΕΣΙΑΣ

Οι ενδείξεις σπονδυλοδεσίας καθορίζονται από την πιθανότητα πρόκλησης αστάθειας είτε από την υποκείμενη παθολογία της σπονδυλικής στήλης, είτε από την εφαρμοζόμενη χειρουργική θεραπεία, η οποία εξαρτάται από την έκτασης της χειρουργικής αποσυμπίεσης. Συχνή αιτία ιατρογενούς αστάθειας αποτελούν οι πεταλεκτομές σε ένα ή περισσότερα επίπεδα που δεν γίνονται με σαφείς ενδείξεις και σαφή χειρουργικά όρια.

- ✓ **Μη υφιέμενο άλγος και ανικανότητα για διάστημα > 1 έτους**
- ✓ **Αποτυχία μακροχρονης συντηρητικής θεραπείας**
- ✓ **Απουσία ψυχιατρικών προβλημάτων και εργασιακών διεκδικήσεων**
- ✓ **Περιπτώσεις τεκμηριωμένης αστάθειας**
- ✓ **Εκφύλιση δίσκου σε ένα επίπεδο**



ΑΠΟΛΥΤΕΣ ΧΕΙΡΟΥΡΓΙΚΕΣ ΕΝΔΕΙΞΕΙΣ ΣΠΟΝΔΥΛΟΔΕΣΙΑΣ

- Τεκμηριωμένη αστάθεια
- Εκφυλιστική σκολίωση
- Συνυπάρχουσα σπονδυλολίσθηση
- Ιατρογενής αστάθεια
- προηγούμενα χειρουργεία στην περιοχή
- Υποτροπιάζουσα στένωση
- Αποσυμπίεση σε πολλαπλά επίπεδα



ΣΤΟΧΟΙ ΣΠΟΝΔΥΛΟΔΕΣΙΑΣ

- Υφεση του άλγους μέσω της εξάλειψης του ΕΜΔ ή ασταθούς διαστήματος
- Σταθεροποίηση της σπονδυλικής στήλης μετά από αποσυμπίεση
- Πρόληψη περαιτέρω παρεκτόπισης ή παραμόρφωσης όπως στις περιπτώσεις διαταραχής της λόρδωσης, κύφωσης και σπονδυλολίσθησης
- Διατήρηση της μορφολογίας μετά από αναθεώρηση της κυρτότητας της ΣΣ





ΠΛΕΟΝΕΚΤΗΜΑΤΑ

- Καλύτερα ποσοστά οστεοποίησης
- Ταχύτερο αποτέλεσμα
- Αποκατάσταση κυρτοτήτων
- Ταχύτερη φυσική αποκατάσταση
- Εξασφαλίση στήριξης και των 2 πρόσθιων στηλών

ΜΕΙΟΝΕΚΤΗΜΑΤΑ

- Υψηλότερο ποσοστό επιπλοκών
- Προδιάθεση σε λοιμώξεις
- Όγκος υλικών
- Δυσχερής επανέλεγχος με μαγνητική τομογραφία



ΚΛΑΣΣΙΚΕΣ ΑΝΟΙΧΤΕΣ ΕΠΕΜΒΑΣΕΙΣ ΣΠΟΝΔΥΛΟΔΕΣΙΑΣ

- **Οπίσθια διαυχενική σπονδυλοδεσία** με χρήση διαυχενικών βιδών και συνδετικών ράβδων
- **Πρόσθια Διασωματική Σπονδυλοδεσία**









ΔΥΝΑΜΙΚΑ ΔΙΑΚΑΝΘΙΑ ΣΥΣΤΗΜΑΤΑ

Επινόηση δυναμικών συστημάτων ή συστημάτων χαλαρής σταθεροποίησης

Συστήματα τα οποία έχουν ως σκοπό να μεταβάλλουν ευνοικά τη κίνηση και τη μεταφορά των φορτίων χωρίς να 'δέσουν' το σύστοιχο τμήμα

Περιορίζουν την επώδυνη κίνηση επιτρέποντας παράλληλα τη φυσιολογική κίνηση μέσω της διάτασης των ακανθωδών αποφύσεων
Περιορίζουν την έκταση μειώνοντας έτσι τις φορτίσεις στο οπίσθιο τμήμα του ινώδους δακτυλίου και διευρύνοντας 'θεωρητικά' τα μεσοσπονδύλια τρήματα

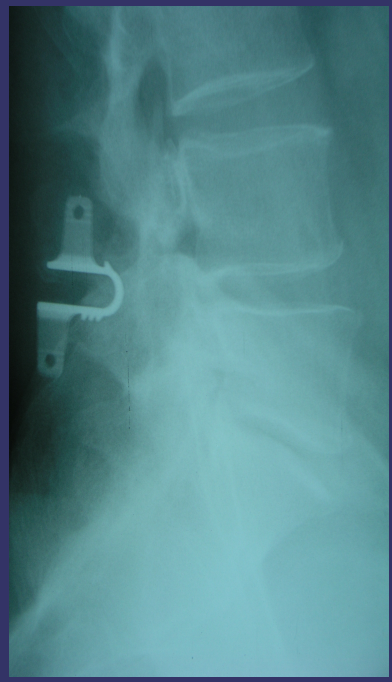



ΕΛΑΧΙΣΤΑ ΕΠΕΜΒΑΤΙΚΕΣ ΤΕΧΝΙΚΕΣ ΣΠΟΝΔΥΛΟΔΕΣΙΑΣ

Παραδοσιακά η προσπέλαση της σπονδυλικής στήλης γίνεται με ανοιχτό χειρουργείο και πλήρη πρόσβαση στην ανατομία της κάθε περιοχής.
Εντούτοις, η τεχνολογική εξέλιξη έχει προχωρήσει σε τέτοιο βαθμό που δίνεται πλέον η δυνατότητα αντιμετώπισης των περισσοτέρων καταστάσεων με ελάχιστα επεμβατικές χειρουργικές τεχνικές.

ΣΤΟΧΟΙ:
- **ύφεση του πόνου**
- **αποκατάσταση του νευρικού ελλείμματος**
- **διασφάλιση της σταθερότητας της σπονδυλικής στήλης**
- **πρόληψη επιπλέον παρεκτόπισης**
- **διατήρηση της φυσιολογικής μορφολογίας και κυρτότητας , ώστε τα φορτία να κατανέμονται με όσο το δυνατό ορθότερο τρόπο.**



ΕΛΑΧΙΣΤΑ ΕΠΕΜΒΑΤΙΚΗ ΧΕΙΡΟΥΡΓΙΚΗ ΣΠΟΝΔΥΛΙΚΗΣ ΣΤΗΛΗΣ

- μικροδισκεκτομή
- ενδοσκοπική δισκεκτομή
- τρηματεκτομή
- κυφοπλαστική και σπονδυλοπλαστική
- νεότερες τεχνικές σπονδυλοδεσίας

Στις ελάχιστα επεμβατικές τεχνικές σπονδυλοδεσίας ανηκουν

- η οπίσθια οσφυϊκή διασωματική σπονδυλοδεσία (PLIF)
- η οπίσθια οσφυϊκή διαρθρική σπονδυλοδεσία(TLIF)
- η πλάγια οσφυϊκή διασωματική σπονδυλοδεσία (XLIF)
- η αξονική διασωματική σπονδυλοδεσία(Axia-LIF)
- η διαδερμική σπονδυλοδεσία.



ελάχιστα επεμβατικές τεχνικές σπονδυλοδεσίας

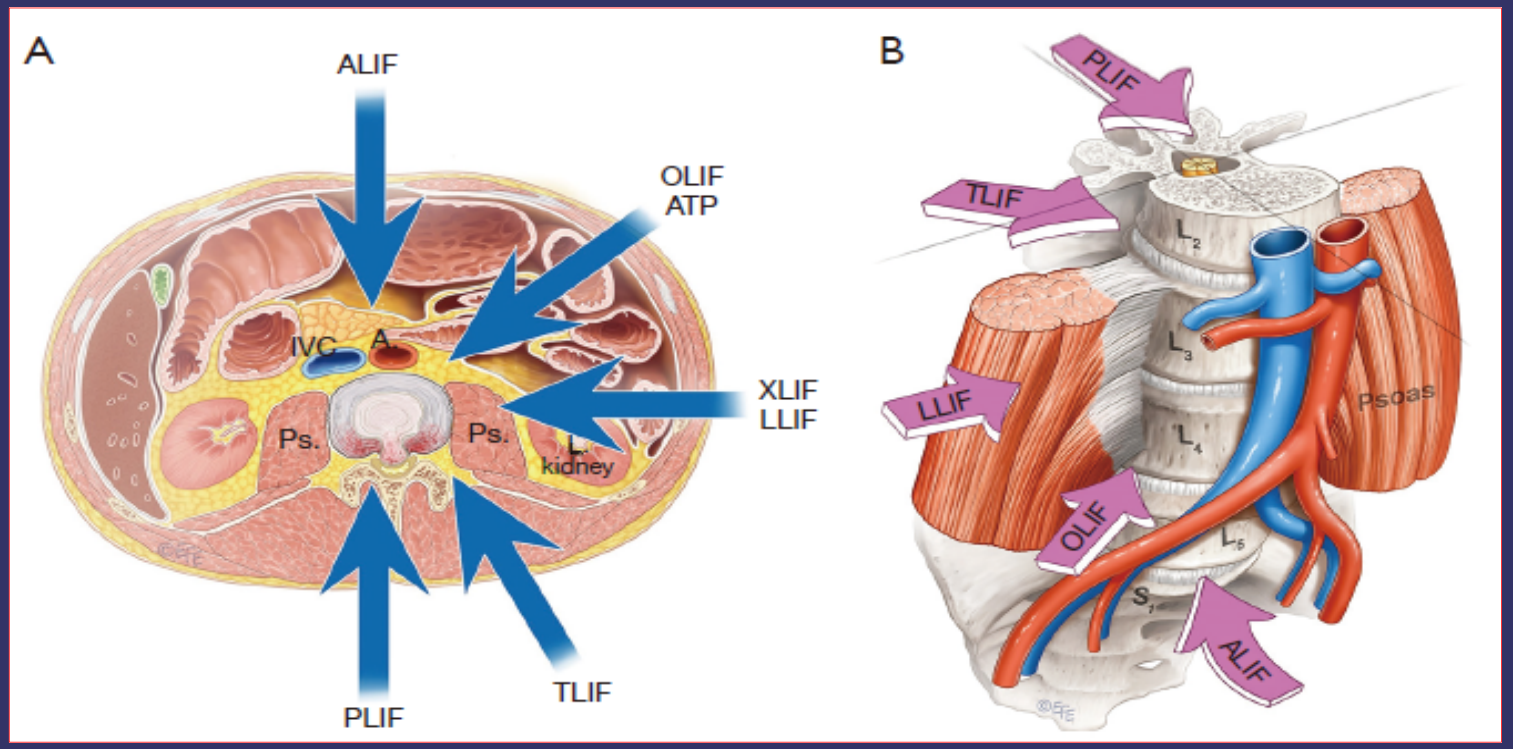





Πλαγια διασωματική σπον-δυλοδεσία XLIF

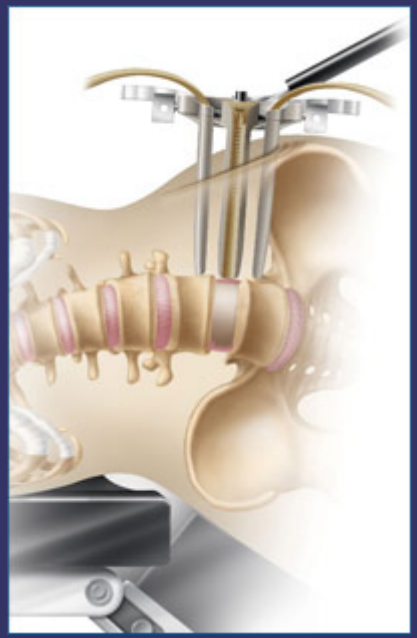

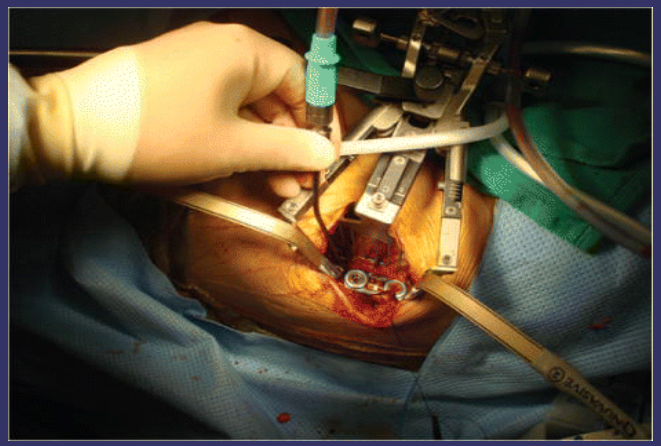

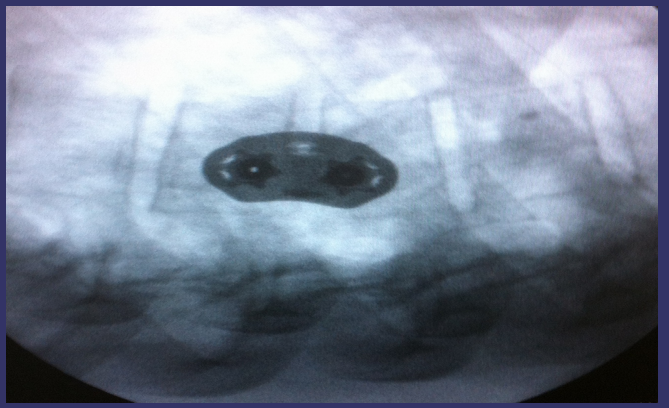







ΑΞΟΝΙΚΗ ΔΙΑΣΩΜΑΤΙΚΗ ΣΠΟΝΔΥΛΟΔΕΣΙΑ Axia-LIF

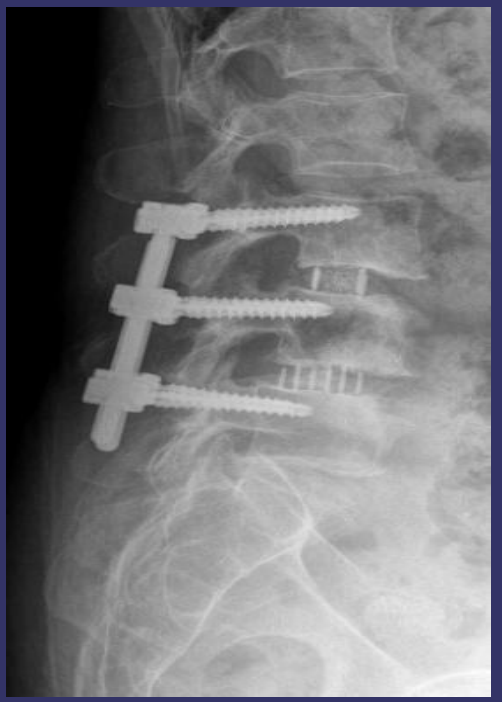

ΣΥΝΔΥΑΣΜΟΣ ΟΠΙΣΘΙΑΣ ΔΙΑΥΧΕΝΙΚΗΣ ΣΠΟΝΔΥΛΟΔΕΣΙΑΣ ΜΕ ΠΛΑΓΙΑ ΔΙΑΤΡΗΜΑΤΙΚΗ TLIF



ΔΙΑΔΕΡΜΙΚΗ ΣΠΟΝΔΥΛΟΔΕΣΙΑ

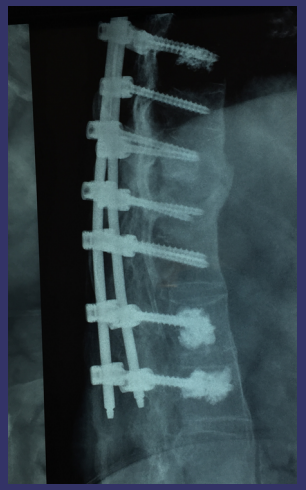

Η διαδερμική σπονδυλοδεσία αποτελεί μια σύγχρονη τεχνική που επιτρέπει την εισαγωγή διαυχενικών βιδών στα σπονδυλικά σώματα μέσω πολύ μικρων τομών στο δέρμα.
Συγκαταλέγεται στις ελάχιστα επεμβατικές τεχνικές, αφου η παρέμβαση στους υγιείς ιστούς είναι πολύ μικρή και η απώλεια αίματος είναι ελάχιστη.

Απόλυτη ένδειξη εφαρμόγης της μεθόδου αποτελούν η αστάθεια της σπονδυλικής στήλης επι εδάφους κατάγματος ή σπονδυλολίσθησης, χωρίς στένωση του σπονδυλικού καναλιού.

Υπό ακτινοσκοπικό έλεγχο εμφυτεύονται εκατέρωθεν οι διαυχενικές βίδες, οι οποίες συνενώνονται μεσω ειδικών ράβδων που εισάγονται διαδερμικά.

Σε περιπτώσεις που κρίνεται απαραίτητο, συνδυάζεται με αποσυμπίεση του νευρικών δομών μέσω μικρής τομής στην μέση γραμμη.

Η χειρουργική αυτή τεχνική δίνει την δυνατότητα σταθεροποιήσης δύο ή περισσότερων σπονδύλων μέσα από ελάχιστο χειρουργικό τραύμα, σε πολύ μικρότερο χειρουργικό χρόνο και βραχύτερη έκθεση των ιστών σε μικροβιακούς παράγοντες.





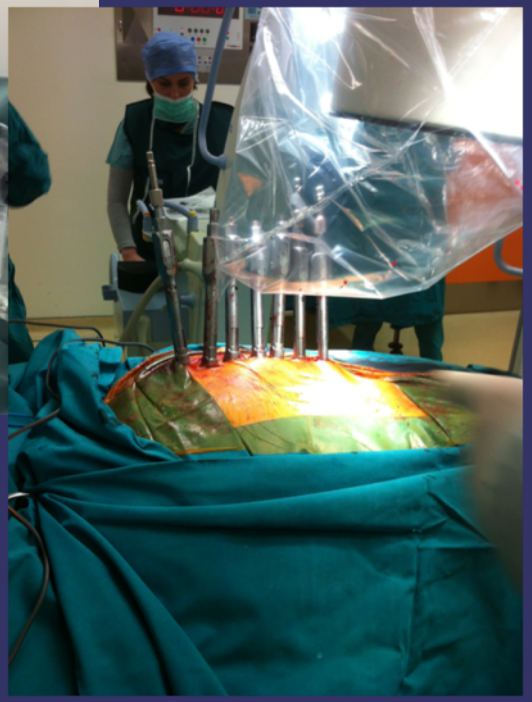

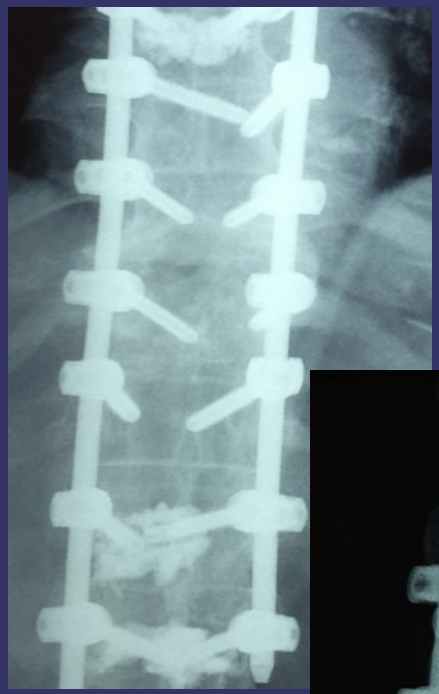

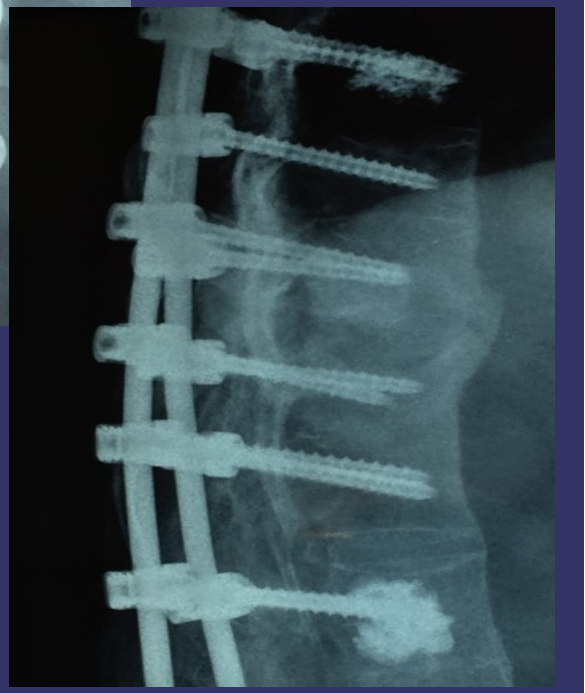

Διαδερμική σπονδυλοδεσία και σπονδυλοπλαστική σε ασθενή με σοβαρά υποκείμενα προβλήματα υγείας που δεν επέτρεπαν ένα μεγάλο, ανοιχτό χειρουργείο



ΠΛΕΟΝΕΚΤΗΜΑΤΑ

- Ελαχιστοποίηση ιστικού τραύματος
- Διατήρηση της ανατομίας της περιοχής
- Ελάχιστη διεγχειρητική απώλεια αίματος
- Μειωμένη χειρουργική θνητότητα
- Μικρότερες ανάγκες σε μετεγχειρητική αναλγησία
- Μικρότερο ποσοστό επιπλοκών
- Βραχύτερη ενδονοσοκομειακή νοσηλεία
- Ταχύτερη κινητοποίηση
- Ταχύτερη επιστροφή στις καθημερινές δραστηριότητες και στην εργασία
- Σημαντικό κοινωνικο-οικονομικό όφελος

ΜΕΙΟΝΕΚΤΗΜΑΤΑ: απαιτούμενη καμπύλη εκμάθησης από τον χειρουργό – ακριβή τεχνολογία – αυξημένη διεγχειρητική έκθεση σε ακτινοβολία



Στόχος των ελάχιστα επεμβατικών χειρουργικών τεχνικών είναι η ύφεση του άλγους, η σταθεροποίηση μετά την αποσυμπίεση και η διατήρηση της μορφολογίας και των φυσιολογικών κυρτοτήτων της σπονδυλικής στήλης με όσο το δυνατό χαμηλότερα ποσοστά επιπλοκών, μικρότερο χειρουργικό τραύμα και ταχύτερη κινητοποίηση του ασθενούς. Με τις τεχνικές αυτές αποφεύγονται οι τραυματικές κακώσεις των μυών και των μαλακών μορίων της σπονδυλικής στήλης, γεγονός που αντανακλά σε λιγότερο μετεγχειρητικό πόνο, σε μικρότερο χρόνο νοσηλείας και σε ταχύτερη μετεγχειρητική αποκατάσταση.

Η αξιοποίηση των πρόσθετων υποβοηθητικών τεχνικών της **νευροπλοήγησης** και της **διεγχειρητικής νευροπαρακολούθησης**, σε συνδυασμό με την χρήση **διεγχειρητικού αξονικού τομογράφου**, επιτρέπουν την ακριβή και απόλυτα ασφαλή εφαρμογή των ανωτέρω τεχνικών.




O-arm





ΣΥΜΠΕΡΑΣΜΑΤΙΚΑ

Η οσφυαλγία αποτελεί ένα εξαιρετικά πολύπλοκο και πολυπαραγοντικό πρόβλημα, το οποίο αποτελεί διαγνωστική και θεραπευτική πρόκληση

Ο ρόλος της χειρουργικής αντιμετώπισης αποτελεί αντικείμενο διχογνωμίας και συνεχώς επαναπροσδιορίζεται καθώς οι χειρουργοί προσπαθούν να παρέμβουν σε μία κλινική οντότητα της οποίας η φυσική ιστορία δεν έχει πλήρως κατανοηθεί

Πολλαπλές τεχνικές περιγράφονται στην αντιμετώπιση του προβλήματος κάθε μία από αυτές έχει πλεονεκτήματα και μειονεκτήματα. Οι τεχνικές διασωματικής σπονδυλοδεσίας φαίνεται ότι υπερέχουν όσον αφορά την έκβαση αφού εξαλείφουν και τη πρόσθια πηγή άλγους.

Όλες οι χειρουργικές τεχνικές που προαναφέρθηκαν αποτελούν στις μέρες μας ασφαλείς επεμβάσεις στην προσέγγισης της παθολογίας της σπονδυλικής στήλης, αρκεί να διενεργούνται βάσει ενδείξεων και από χειρουργους με επαρκή γνώση του αντικειμένου.

